

DENNIS SANSANOVICZ

Avaliação clínica e radiográfica da artroplastia total do quadril sem cimento na osteoartrose secundária à doença de *Legg-Calvé-Perthes*

Dissertação apresentada à Faculdade de Medicina da Universidade de São Paulo para obtenção do título de Mestre em Ciências

Programa de Ortopedia e Traumatologia
Orientador: Prof. Dr. Alberto Tesconi Croci

São Paulo
2017

Dados Internacionais de Catalogação na Publicação (CIP)

Preparada pela Biblioteca da
Faculdade de Medicina da Universidade de São Paulo

©reprodução autorizada pelo autor

Sansanovicz, Dennis

Avaliação clínica e radiográfica da artroplastia total do quadril sem cimento na osteoartrose secundária à doença de Legg-Calvé-Perthes / Dennis Sansanovicz. -- São Paulo, 2017.

Dissertação (mestrado)--Faculdade de Medicina da Universidade de São Paulo.

Programa de Ortopedia e Traumatologia.

Orientador: Alberto Tesconi Croci.

Descritores: 1.Doença de Legg-Calve-Perthes
2.Osteoartrite 3.Osteoartrite do quadril
4.Artroplastia de quadril 5.Complicações
intraoperatórias

USP/FM/DBD-468/17

Aos meus pais, Neuza e Sérgio, por todo o amor, compreensão e incentivo ao meu desenvolvimento e educação.

AGRADECIMENTOS

Aos Profs. Drs. Gilberto Luis Camanho, Olavo Pires de Camargo e Tarcísio E. P. de Barros Filho, pela oportunidade de realizar este trabalho no Instituto de Ortopedia e Traumatologia do Hospital das Clínicas da Faculdade de Medicina da Universidade de São Paulo (IOT-HCFMUSP).

Ao Prof. Dr. Alberto Tesconi Croci, pela confiança e orientação na dissertação.

Ao Dr. José Ricardo Negreiros Vicente, chefe do Grupo de Quadril, pelas oportunidades e conselhos a mim concedidos.

Ao Dr. Leandro Ejnisman, pelo incentivo e pelas dezenas de conselhos que nortearam este estudo.

Aos assistentes do Grupo de Quadril, Drs. Carlos Antonio Soares Ulhôa, Itiro Suzuki, Antonio Carlos Bernabé, Antonio Faga, Evaristo Batista de Campos Melo, Wlastemir Grigoletto Jr., Henrique Melo de Campos Gurgel, Carlos Augusto M. Luzo, e Helder de Souza Miyahara, por me ensinarem constantemente durante estes anos.

A Tania Borges e Rosana Costa, secretárias da Pós-Graduação do IOT-HCFMUSP, por todo o suporte e grande eficiência durante todo o programa de pós-graduação.

À minha mãe, Mestre Neuza Bilia Sansanovicz, pelo exemplo acadêmico e apoio na escrita desta dissertação.

Ao meu pai, Dr. Sérgio Sansanovicz, pela inspiração como grande médico e ortopedista que é.

EPÍGRAFE

“Se você pudesse vender a sua experiência pelo preço que ela lhe custou, ficaria rico.”

Atribuído a John Pierpont Morgan

Normalizações

Esta dissertação de mestrado está de acordo com as seguintes normas, em vigor no momento desta publicação:

Referências: adaptado das recomendações do International Committee of Medical Journals Editors, disponível em www.icmje.org (conhecida como “norma de Vancouver”). Abreviaturas dos títulos dos periódicos de acordo com *List of Journals Indexed in Index Medicus*.

Estrutura e apresentação baseada no *Guia de apresentação de dissertações, teses e monografias*. Universidade de São Paulo. Elaborado por Anneliese Carneiro da Cunha, Maria Julia de A. L. Freddi, Maria Fazanelli Crestana, Marinalva de Souza Aragão, Suely Campos Cardoso, Valéria Vilhena. 3ª ed. São Paulo: Serviço de Biblioteca e Documentação/Faculdade de Medicina da USP; 2011.

Nomes das estruturas anatômicas baseados na *Terminologia Anatômica*, aprovada em 1998 e traduzida pela Comissão de Terminologia Anatômica da Sociedade Brasileira de Anatomia - CTA-SBA. 1ª ed. (Brasileira) São Paulo, Editora Manole 2001. 248p

Ortografia baseada no *Vocabulário Ortográfico da Língua Portuguesa*, 5ª edição, 2009, elaborado pela Academia Brasileira de Letras, em consonância com o Acordo Ortográfico da Língua Portuguesa, promulgado pelo Decreto número 6.583/2008.

SUMÁRIO

Lista de abreviaturas, siglas e símbolos	
Lista de Figuras	
Lista de Tabelas	
Resumo	
Summary	
1. INTRODUÇÃO	1
1.1. Objetivos.....	4
2. REVISÃO DA LITERATURA	5
2.1. Doença de Legg-Calvé-Perthes	6
2.2. A seqüela da doença de Legg-Calvé-Perthes.....	8
2.3. Osteoartrose secundária à doença Legg-Calvé-Perthes	12
2.4. Artroplastia total na seqüela da doença de Legg-Calvé-Perthes	14
3. MÉTODOS	17
3.1. Desenho do estudo	18
3.2. Aprovação na comissão de ética e financiamento	18
3.3. População e grupos de estudo.....	18
3.4. Variáveis estudadas	22
3.4.1. Avaliação clínica.....	22
3.6.2. Avaliação radiográfica	22
3.6.3. Avaliações secundárias.....	26
3.7. Análise estatística.....	27
4. RESULTADOS	28
4.1. Formação dos grupos de estudo.....	29
4.2. Pareamento dos grupos	32
4.3. Dados cirúrgicos.....	34
4.3.1. Dados gerais do período perioperatório	34
4.3.2. Cirurgia prévia <i>versus</i> fratura intraoperatória	38
4.4. Resultados clínicos.....	38
4.4.1. Avaliação clínico-funcional pelo questionário de Lequesne.....	38
4.5. Resultados radiográficos	39
4.5.1. Ângulo de inclinação acetabular.....	39
4.5.2. Centralização da haste femoral.....	40

4.5.3. <i>Offset</i> femoral calculado pelo método de Sundsvall	41
4.6. Complicações e desfecho final.....	42
5. DISCUSSÃO	43
6. CONCLUSÕES	52
7. ANEXOS.....	54
8. REFERÊNCIAS	70

LISTA DE ABREVIATURAS, SIGLAS E SÍMBOLOS

ABREVIATURAS

D	direito
E	esquerdo
et al.	e outros
F	feminino
M	masculino
vs	<i>versus</i>

SIGLAS

AP	anteroposterior
ATQ	artroplastia total do quadril
DLCP	doença de Legg-Calvé-Perthes
FDA	United States Food and Drug Administration
FMUSP	Faculdade de Medicina da Universidade de São Paulo
HCFMUSP	Hospital das Clínicas da Faculdade de Medicina da Universidade de São Paulo
IOT-HCFMUSP	Instituto de Ortopedia e Traumatologia do Hospital da Clínicas da Faculdade de Medicina da Universidade de São Paulo
OF	<i>offset</i> femoral
RM	ressonância magnética

SÍMBOLOS

°	grau
%	por cento

LISTA DE FIGURAS

Figura 1 –	Fluxograma de inclusão e exclusão no estudo de pacientes com doença de Legg-Calvé-Perthes (DLCP) submetidos a artroplastia total de quadril (ATQ).....	21
Figura 2–	Medição do ângulo de inclinação acetabular (caso 4 do Grupo Perthes) em radiografias anteroposteriores da pelve. A: Pré-operatório. B: Seguimento final, com a medição do ângulo.....	23
Figura 3 –	Medição do <i>offset</i> femoral (OF) lateral pelo método de Sundsvall (caso 12 do Grupo Perthes) em radiografias anteroposteriores da pelve. A: Pré-operatório. B: Pós-operatório imediato, com OF diferencial de -69,7 mm.....	24
Figura 4 –	Medição do posicionamento do componente femoral no canal femoral em radiografias anteroposteriores da pelve (caso 8 do Grupo Perthes) A: Pré-operatório. B: Pós-operatório imediato....	25
Figura 5 –	Diagrama de fluxo detalhando as etapas de seleção do “Grupo Perthes”.....	30
Figura 6 –	Tempo de seguimento após realização da artroplastia total do quadril.....	33
Figura 7 –	Radiografia pré-operatório e pós-operatório imediato, em incidência anteroposterior, do caso 22 do Grupo Perthes, demonstrando a realização de enxertia óssea estruturada no teto acetabular e osteotomia de encurtamento femoral na região subtrocanteriana do fêmur	35
Figura 8 –	Tempo cirúrgico.....	36
Figura 9 –	Tamanho do componente femoral	37
Figura 10 –	Tamanho do componente acetabular.....	37
Figura 11 –	Centralização do componente femoral ao final do seguimento....	41

LISTA DE TABELAS

Tabela 1.	Dados clínicos da população submetida a artroplastia total do quadril (ATQ).....	29
Tabela 2.	Distribuição das frequências absoluta e relativa das variáveis de pareamento dos grupos	33
Tabela 3.	Distribuição das frequências absoluta e relativa das variáveis do período perioperatório	36
Tabela 4.	Relação entre a realização osteotomia femoral varizante na infância e a ocorrência de fratura periprotética femoral intraoperatória durante a realização da artroplastia total do quadril	38
Tabela 5.	Resultados categorizados da avaliação clínica de acordo com o questionário algofuncional de Lequesne	39
Tabela 6.	Resultados da avaliação do ângulo de inclinação acetabular no pós-operatório imediato e ao final do seguimento	39
Tabela 7.	Resultados da avaliação da centralização do componente femoral no pós-operatório imediato e ao final do seguimento	40
Tabela 8.	Distribuição dos dados referentes ao <i>offset</i> femoral calculado pelo método de Sundsvall.....	42

RESUMO

Sansanovicz D. *Avaliação clínica e radiográfica da artroplastia total do quadril sem cimento na osteoartrose secundária à doença de Legg-Calvé-Perthes* [Dissertação]. São Paulo: Faculdade de Medicina, Universidade de São Paulo; 2017.

INTRODUÇÃO: a doença de Legg-Calvé-Perthes (DLCP) é a causa da osteoartrose de quadril em menos de 5% dos casos com indicação de artroplastia total do quadril (ATQ). Por isso, poucos estudos descrevem os resultados clínicos e radiológicos da ATQ nessa situação, em que deformidades no fêmur proximal e no acetábulo tornam a cirurgia um desafio técnico. **MÉTODO:** neste estudo tipo caso-controle, foram revisados os prontuários de pacientes admitidos num hospital público universitário de referência para serem submetidos à ATQ por osteoartrose primária ou secundária à DLCP entre 2008 e 2015, utilizando um determinado modelo de prótese não cimentada de um mesmo fabricante. Os pacientes foram convocados para análise clínica e radiográfica. Indivíduos com ATQ por osteoartrose secundária à DLCP foram comparados a um grupo controle de pacientes com osteoartrose primária quanto a dor e função por meio do questionário de Lequesne. Foram também avaliadas as seguintes variáveis radiográficas: inclinação lateral do componente acetabular em relação à pelve, *offset* femoral e posicionamento do componente femoral em relação ao canal femoral. As avaliações radiográficas no pós-operatório imediato e na última consulta de seguimento foram comparadas. O tempo cirúrgico, o tamanho dos componentes protéticos utilizados e as complicações decorrentes do ato cirúrgico foram comparados nos dois grupos. **RESULTADOS:** no período do estudo, foram analisados 22 pacientes no grupo estudo (25 quadris) e 22 pacientes (25 quadris) do grupo controle, que foram comparados. Os dois grupos eram homogêneos quanto a lateralidade, sexo, tempo de cirurgia, tempo de seguimento e tamanho dos componentes utilizados. Os pacientes do grupo controle, com osteoartrose primária, tinham idade superior aos do grupo estudo. Ocorreram quatro fraturas periprotéticas femorais intraoperatórias no grupo com sequela da DLCP e nenhuma no grupo com osteoartrose primária ($p = 0,050$). A avaliação clínica e funcional mostrou maior comprometimento no grupo de pacientes com sequela da DLCP ($p = 0,002$). As medidas angulares de inclinação lateral acetabular foram semelhantes entre os dois grupos. Tanto no pós-operatório imediato quanto no final do seguimento, os componentes femorais estavam posicionados significativamente mais em valgo para o grupo com sequela da DLCP quando comparados ao grupo controle (com $p = 0,008$ no pós-operatório imediato e $p = 0,002$ no seguimento final). A medida do *offset* femoral lateral não teve diferenças significativas entre os grupos. Em nenhum dos casos dos grupos estudados houve infecção, luxação ou lesão neurológica decorrentes do ato cirúrgico. Não foi indicada ou realizada nenhuma cirurgia de revisão em ambos os grupos. **CONCLUSÕES:** há risco aumentado de fratura femoral periprotética intraoperatória e resultados clínico-funcionais piores em pacientes com osteoartrose secundária à sequela da DLCP submetidos a ATQ sem cimento convencional do que em pacientes com osteoartrose primária do

quadril. Os componentes femorais da ATQ sem cimento convencional tendem a ser implantados mais em valgo no canal femoral nos casos motivados por osteoartrose secundária à sequela da DLCP comparados aos casos motivados por osteoartrose primária do quadril.

Descritores: Doença de Legg-Calve-Perthes; Osteoartrite; Osteoartrite do quadril; Artroplastia de quadril; Complicações perioperatórias.

SUMMARY

Sansanovicz D. *Clinical and radiographic evaluation of cementless total hip arthroplasty in cases of osteoarthritis secondary to Legg-Calvé-Perthes disease* [dissertation]. São Paulo: "Faculdade de Medicina, Universidade de São Paulo"; 2017.

INTRODUCTION: Legg-Calvé-Perthes disease (LCPD) is the cause of hip osteoarthritis in less than 5% of cases with an indication of total hip arthroplasty (THA). For that reason, few studies describe the clinical and radiological results of THA in this situation, in which proximal femur and acetabulum deformities make surgery a technical challenge. **METHODS:** In this case-control study, the medical records of patients admitted to a public university reference hospital to undergo THA due to primary osteoarthritis or to LCPD sequelae between 2008 and 2015, using a cementless prosthesis from the same manufacturer, were reviewed. Patients were recruited for clinical and radiographic analysis. Individuals with osteoarthritis secondary to LCPD were compared to a control group of patients with primary osteoarthritis regarding pain and function using the Lequesne questionnaire. The following radiographic variables were also evaluated: acetabular component inclination in relation to the pelvis, femoral offset, and femoral component position in relation to the femoral canal. Evaluations in the immediate postoperative period and at the last follow-up visit were compared. The surgical time, the size of the prosthetic components used and the complications resulting from the surgical procedure were studied and compared between groups. **RESULTS:** During the study period, 22 patients in the study group (25 hips) were compared to 22 patients (25 hips) in the control group. The two groups were homogeneous regarding the laterality, sex, surgery time, follow-up time and size of the prosthetic components used. Patients in the control group, with primary osteoarthritis, were older than those in the study group. There were four intraoperative femoral periprosthetic fractures in the group with LCPD sequelae and none in the primary osteoarthritis group ($p = 0.050$). The clinical and functional evaluation showed greater impairment in the group of patients with LCPD sequelae ($p = 0.002$). Angular measures of acetabular inclination were similar between the two groups. Both in the immediate postoperative period and at the end of the follow-up, the femoral components were positioned significantly more in valgus for the LCPD sequelae group when compared to the control group ($p = 0.008$ in the immediate postoperative period and 0.002 in the final follow-up). The measurement of the lateral femoral offset was similar between the groups. In none of the cases of the studied groups, there was infection, dislocation or neurological injury resulting from the surgical act. No revision surgery was indicated or performed in both groups. **CONCLUSIONS:** There is an increased risk of intraoperative periprosthetic femoral fracture and worse clinical-functional

results in patients with osteoarthritis secondary to LCPD sequelae undergoing conventional cementless THA than in patients with primary hip osteoarthritis. The femoral components of the cementless THA tend to be implanted more in valgus in the femoral canal in the cases of osteoarthritis secondary to the sequelae of the LCPD compared to cases of primary hip osteoarthritis.

Descriptors: Legg-Calve-Perthes Disease; Osteoarthritis; Arthroplasty, Replacement, Hip; Intraoperative Complications.

1. INTRODUÇÃO

A artroplastia total do quadril (ATQ) é o tratamento de escolha para artrose avançada da articulação coxofemoral, promovendo alívio da dor e melhora da qualidade de vida. Em 2007, um artigo de revisão, publicado na revista *The Lancet*, elegeu a ATQ como a cirurgia do século, fazendo jus aos seus excelentes resultados.¹

Diversas doenças do quadril infantil podem evoluir, na vida adulta, para osteoartrose secundária avançada e, conseqüentemente, motivar a realização de uma ATQ. Com base na literatura atual, pode-se estimar que de 0,6 a 4,2% das ATQs realizadas por osteoartrose do quadril são casos secundários à seqüela da DLCP.²⁻⁶ Hoje, pode-se encontrar na literatura a reportagem de diversas séries de ATQs realizadas por osteoartrose secundária à epifisiolistese femoral proximal e à displasia do desenvolvimento do quadril.⁷ No entanto, há escassez na literatura de estudos que demonstrem os resultados clínicos e radiográficos da ATQ realizada por osteoartrose secundária à seqüela da DLCP.^{5,8-16}

Poucos estudos descrevem as características, relatam as complicações e, principalmente, dissertam sobre resultado clínico e radiológico da ATQ como medida terapêutica da osteoartrose secundária à DLCP. Deformidades no fêmur proximal e no acetábulo tornam a artroplastia desta articulação um desafio ao cirurgião do quadril.^{2,7,8} Atualmente existem apenas oito séries de casos, um estudo tipo caso controle e uma revisão sistemática sobre a realização da ATQ na seqüela da DLCP. Destes, oito relatam complicações específicas do intra e do pós-operatório.^{5,8-16}

A literatura mostra que, embora seja amplamente reconhecido e estudado o *deficit* neurológico pós-ATQ por osteoartrose secundária à displasia do desenvolvimento do quadril, esta complicação não é lembrada como típica da realização da ATQ na osteoartrose secundária à DLCP.⁵ No entanto, segundo os poucos estudos que descrevem séries de ATQs realizadas devido a seqüela de DLCP, cerca de 3% a 6% dos casos podem ter essa complicação. Esta taxa é consideravelmente maior do que o risco geral de 0,17% de *deficit* neurológico após ATQs realizadas por qualquer motivo.^{5,17}

A discrepância pós-operatória de membros inferiores é uma complicação que pode ocorrer em casos de ATQs realizadas por seqüela da DLCP de

maneira tão frequente como ocorre nas ATQs realizadas em casos graves de displasia do desenvolvimento do quadril.¹⁸ O risco de fratura femoral intraoperatória também é relatado como complicação de maior frequência nas artroplastias realizadas por osteoartrose secundária à DLCP.^{5,8,16}

A evidente escassez de literatura sobre a realização da ATQ na osteoartrose secundária à DLCP, somada ao desafio técnico de realização e ao elevado índice de complicações da cirurgia, motivaram a realização desta dissertação.

1.1 Objetivos

O objetivo primário deste estudo é realizar uma avaliação clínica e radiográfica comparativa da artroplastia total do quadril sem cimento realizada em casos de osteoartrose secundária à doença de Legg-Calvé-Perthes e casos de osteoartrose primária.

Secundariamente, o estudo visa analisar os dois grupos quanto a variáveis do período intraoperatório e quanto às complicações.

2. REVISÃO DA LITERATURA

2.1. Doença de Legg-Calvé-Perthes

Em meados de 1910, pela primeira vez, três autores, Legg¹⁹ (Estados Unidos), Calvé²⁰ (França) e Perthes²¹ (Alemanha), descreveram, quase que simultaneamente, uma afecção do quadril à qual deram o nome de coxa plana. Atualmente, a afecção é conhecida pelo epônimo formado pela união dos sobrenomes de seus descritores, sendo assim denominada doença de Legg-Calvé-Perthes (DLCP).²² Doença autolimitada, caracteriza-se por uma interrupção do suprimento sanguíneo do núcleo de ossificação epifisário proximal do fêmur (necrose avascular), seguida por fratura subcondral, revascularização e reparação óssea.^{23,24}

Legg,²⁵ em 1916, acreditava que se poderia esperar duas formas distintas da doença, já que a base etiológica seria um distúrbio circulatório da cabeça femoral em desenvolvimento: o tipo “*cap*”, como resultado da oclusão venosa pontual de partes da epífise femoral capital, e o tipo “*mushroom*”, representando os casos de distúrbio generalizado da circulação.

Já em 1927, Legg²⁶ se declarou impressionado com a relação que observou entre o distúrbio circulatório inicial por ele descrito na década anterior e o resultado funcional final da patologia. O tipo “*cap*”, que, na fase aguda, se caracteriza por fragmentação extrema da epífise, e até, ocasionalmente, seu desaparecimento radiográfico, guardava o pior prognóstico.

Trueta,²⁷ em 1957, demonstrou que, em crianças entre quatro e sete anos de idade, a única fonte de suprimento sanguíneo para a cabeça femoral são os vasos epifisários laterais, o que levantou a hipótese de que a causa da necrose na DLCP seria o fechamento destes vasos devido a traumatismos ou inflamações locais.

Ogden,²⁸ em 1974, reportou que crianças africanas possuem uma vascularização de maior monta para a epífise femoral, o que poderia explicar o porquê de negros serem menos acometidos pela DLCP, sendo a patologia característica das crianças caucasianas.

de Camargo et al.,²⁹ em 1984, em estudo realizado no Brasil e destacado internacionalmente, demonstrou, através de exames angiográficos seletivos da artéria profunda, que crianças, na faixa etária entre os quatro e oito anos de idade

acometidos pela DLCP apresentam oclusões da artéria circunflexa medial, o que poderia tornar a epífise femoral proximal susceptível à isquemia.

Durante décadas, uma variedade de estudos de diversos autores e em diferentes países formularam hipóteses e testaram teorias na tentativa de esclarecer a etiologia da DLCP. No entanto, Guarniero³⁰ e Price e Joseph,³¹ reportaram, em 2011, que, após mais de um século da descoberta da doença, a etiologia da afecção permanecia ainda desconhecida.

Kealey et al.,³² em 2000, relatou que a incidência da doença era de 1:1.200 a 1:12.500 nascidos vivos, variando conforme a população e etnia estudada. Catterall,³³ em 1971, e Carpenter,³⁴ em 1975, afirmaram que o acometimento maior é em crianças do sexo masculino, em uma proporção de 4:1 em relação ao sexo feminino.

Guarniero et al.,³⁵ em 2005, realizaram um estudo em pacientes internados, no qual relataram que diversas classificações radiográficas eram utilizadas, no entanto, nem sempre a utilização de apenas uma classificação é suficiente para descrever a fase na qual a doença se encontra.

Weinstein,³⁶ em 2000, relataram diversas modalidades de tratamento ao longo do século passado, mas que, apesar disso, a controvérsia histórica no manejo da DLCP, em sua fase aguda, persistia.

Diversos autores, como Pike (1950),³⁷ Harrison et al. (1966)³⁸ e Brotherton e McKibbin (1977)³⁹, advogaram pelo tratamento não cirúrgico de pacientes mais jovens e com menor acometimento da epífise femoral proximal, tendo como tendência comum a necessidade de contenção da cabeça femoral dentro da circunferência acetabular, através de repouso, internações, imobilizações e fisioterapia. Já nos casos em que o acometimento da epífise femoral proximal é maior e o paciente é mais velho, a tendência histórica foi de tratamento cirúrgico através das mais diversas técnicas conhecidas pela especialidade ortopédica.

de Camargo,⁴⁰ em 1957, publicou uma série de 80 casos em que empregou a técnica que chamou de “enxerto ósseo por inversão”, um método que visava estimular a revascularização, com base na hipótese etiológica de *deficit* de irrigação vascular proposto por Trueta.²⁷

O tratamento cirúrgico com objetivo de conter a cabeça femoral na cavidade acetabular, através de osteotomias femorais e pélvicas, foi amplamente realizado por diversos autores. Sponseller et al.,⁴¹ em 1988, realizaram estudo retrospectivo em que compararam os resultados de 37 pacientes que realizaram osteotomia femoral varizante com 48 pacientes que realizaram osteotomia pélvica “de cobertura”, não tendo detectado diferenças nos resultados funcionais finais — exceto em alguns casos em que a osteotomia femoral causou demasiada discrepância dos membros inferiores. Os autores deste trabalho relataram que, nos pacientes acima de 10 anos de idade, nenhuma das duas técnicas teve bons resultados.

Luzo et al.,⁴² em 2016, relataram os resultados preliminares de um estudo prospectivo no qual 18 pacientes foram submetidos a artrodiastase unilateral com fixador externo durante o acometimento da DLCP. A idade média dos pacientes foi de 8,5 anos, e o fixador permaneceu, em média, por 3 meses nos pacientes. Os autores concluíram que o emprego da técnica melhora a mobilidade articular e, se empregado na fase ativa da doença, apresenta resultados satisfatórios.

2.2 A sequela da doença de Legg-Calvé-Perthes

Ao se tentar predizer o prognóstico da DLCP e sua evolução, na vida adulta, para a osteoartrose secundária da articulação do quadril, o trabalho de Stulberg et al.,⁴³ de 1981, é histórico e ainda bastante utilizado. A classificação proposta pelos autores se baseia na congruência final da articulação do quadril após o estágio final da DLCP. Na dita “congruência esférica” (Classes I e II), os quadris não desenvolveriam osteoartrose. Já na dita “congruência não esférica” (Classe III e IV), uma osteoartrose leve a moderada se desenvolveria, na idade adulta, tardiamente. Por fim, na chamada “incongruência não esférica” (Classe V), osteoartrose severa se instalaria antes dos 50 anos de idade. Apesar de ainda válida e bastante utilizada, há muita controvérsia sobre a confiabilidade da predição prognóstica dessa classificação, principalmente na dificuldade da sua reprodução por outros autores.

Neyt et al.,⁴⁴ em 1999, realizaram estudo para avaliar a confiabilidade intra e interobservador da classificação de Stulberg et al.⁴³ Em uma fase de pré-teste, nove avaliadores independentes classificaram, baseados no artigo original de Stulberg et al.,⁴³ 23 radiografias de pacientes que foram tratados por DLCP. Então, uma sessão de construção de consenso foi realizada pelos avaliadores durante a qual todos chegaram a definições padronizadas das várias estruturas comuns que são analisadas no uso da classificação. No pós-teste, os nove avaliadores do estudo reavaliaram as mesmas radiografias. Com os resultados, estudou-se, então, a confiabilidade intra e interobservador da classificação. Os autores concluíram que a classificação proposta por Stulberg et al.⁴³ não era confiável para avaliar resultados intermediários ou prever o resultado, de longo prazo, após o tratamento da DLCP.

de Sanctiset al.,⁴⁵ em 2000, estudaram as imagens de ressonância nuclear magnética (RM) de 28 quadris de crianças afetadas pela DLCP. Após um tempo médio de 5,4 anos, novas imagens de RM foram realizadas. As variáveis analisadas foram: extensão da necrose epifisária, extrusão lateral da cabeça femoral, envolvimento da fise e alterações metafisárias. Todas as variáveis analisadas na RM guardaram coeficientes de correlação positiva e estatisticamente significantes com o prognóstico dos pacientes. Os autores salientaram que, dentre os parâmetros, o envolvimento da fise, durante a fase aguda de fragmentação da epífise na doença, quando verificado na RM, pode ser o marcador prognóstico mais importante da patologia.

de Sanctis e Rondinella,⁴⁶ em 2000, com base no estudo prévio (de Sanctiset al.⁴⁵), propuseram uma nova classificação prognóstica para a DLCP baseada na RM. Esta classificação leva em conta a extensão da necrose e dois sinais de risco na RM, que são a extrusão lateral e o envolvimento da fise. A extensão da necrose separa dois grupos principais: a (menos que 50% de necrose) e b (mais que 50% de necrose).

Sugimoto et al.,⁴⁷ em 2004, em um estudo realizado no Japão, propuseram outra classificação prognóstica para a DLCP. No escore que denominaram CPS (*Combined Pilar Score*), os autores associaram a idade do desenvolvimento da DLCP na infância a uma classificação do pilar lateral (LP) e a uma classificação do pilar posterior (PP). Nos quadris com CPS menor (0 a

1 ponto), de acordo com os autores, haveria bom prognóstico. Nos casos com CPS maior que dois pontos, o prognóstico seria desfavorável.

A morfologia do quadril adulto em paciente com seqüela da DLCP se caracteriza por alterações da anatomia normal da articulação. Segundo Gent e Clarke (2004),⁷ a necrose, ocorrida durante a infância na DLCP, resulta em deformidades multiplanares da cabeça femoral, deixando-a achatada, alargada e incongruente com a cavidade acetabular. Sankar e Flynn (2008)⁴⁸ ressaltaram as deformidades presentes na anatomia do acetábulo que, na seqüela da DLCP, é raso, maior em diâmetro e retrovertido em relação à pelve. Stulberg et al.,⁴³ em 1981, já chamavam a atenção para a presença de deformidades no fêmur proximal na seqüela da DLCP, relatando que, devido às perturbações do crescimento, o trocânter maior se alonga e o colo femoral se encurta relativamente ao avanço do trocânter maior.

A fim de contornar o desenvolvimento de osteoartrose secundária às alterações anatômicas da seqüela da DLCP, novas técnicas cirúrgicas, como a osteoplastia femoral, a osteoplastia acetabular e a reparação de lesões no lábio acetabular, têm sido reportadas na literatura mais atual. Ganz et al.,⁴⁹ em 2001, reportaram a realização de 24 cirurgias de “luxação controlada” para tratamento aberto das deformidades no quadril por seqüela da DLCP não artrítica. Na técnica descrita pelos autores, a articulação coxofemoral é deslocada, realizando-se uma luxação anterior da articulação, de maneira cuidadosa, para não lesar a vascularização da cabeça femoral. Pela ampla exposição articular permitida pelo acesso, os autores reportaram a realização de correções das anomalias anatômicas na transição cabeça-colo femoral e no acetábulo. No seguimento inicial de dois anos, os pacientes obtiveram bons resultados clínicos, com diminuição da dor e ganho da amplitude de movimento.

Rebello et al.,⁵⁰ em 2009, reportaram o tratamento aberto, por via da “luxação controlada” da articulação coxofemoral, de 15 pacientes adultos jovens com seqüela da DLCP em fase pré-artrítica, realizando osteoplastias femoral e acetabular. Os pacientes foram seguidos por, no mínimo, 12 meses. Todos os pacientes obtiveram melhoras significativas na dor, na rigidez

articular e na função. No entanto, três pacientes evoluíram, em uma média de 3,1 anos, para osteoartrose avançada e foram submetidos à ATQ.

Albers et al.,⁵¹ em 2015, analisaram, retrospectivamente, 38 casos de pacientes com sequela da DLCP nos quais realizaram um procedimento cirúrgico de relativo alongamento do colo femoral, através de uma osteotomia de “distalização” do trocânter maior. Por este procedimento, os autores corrigiram as duas anomalias femorais citadas por Stulberg et al.,⁴³ o encurtamento do colo femoral e o alongamento do trocânter maior. A idade dos pacientes era de 24 ± 11 anos. Os critérios de inclusão para realização do procedimento foram: a presença de um trocânter maior alongado, um colo femoral encurtado, fraqueza abduutora sintomática e testes positivos para impacto fêmoro-acetabular. Os autores concluíram que, na maioria dos casos, através dessa técnica, foi possível melhorar a dor, a amplitude de movimento e a força abduutora do quadril.

A abordagem cirúrgica do quadril com sequela da DLCP em pacientes jovens, sem artrose instalada, também vem sendo bastante explorada por técnica “fechada”, ou seja, pela artroscopia do quadril. Roy,⁵² em 2005, avaliou nove adolescentes que foram tratados por DLCP na infância. Os pacientes apresentavam dor no quadril após terem ficado por, no mínimo, cinco anos assintomáticos. Na avaliação artroscópica desses quadris, o autor constatou que oito dos nove quadris tinham anomalias intra-articulares, incluindo; quatro lesões no ligamento redondo, três osteocondrites dissecantes na cabeça femoral, duas lesões no lábio acetabular, duas sinovites significativas e três quadris com anormalidades anatômicas na cabeça femoral. O autor considerou a artroscopia do quadril um método seguro e efetivo para o diagnóstico e tratamento dessas lesões.

Majewski et al.,⁵³ em 2010, realizaram, em 11 pacientes, a distensão hidráulica da cápsula articular do quadril e a remoção das calcificações laterais da cabeça femoral através da artroscopia do quadril. Os pacientes eram portadores da sequela da DLCP e tinham idade média de 13 anos (8 a 17 anos). Após seguimento mínimo de um ano, todos tiveram melhoras significativas na amplitude de movimento articular. O ganho médio de

movimento nos quadris operados foi de 20° na flexão, 30° na abdução, 15° na rotação externa e 20° na rotação interna.

Freeman et al.,⁵⁴ em 2013, relataram uma coorte prospectiva de 23 casos consecutivos de artroscopia do quadril como tratamento da sequela da DLCP. A idade média dos pacientes operados foi de 27 anos (7 a 58 anos). Aos pacientes foi aplicado o Harris Hip Score modificado,⁵⁵ questionário que avalia a dor, a função e a mobilidade da articulação do quadril, no pré-operatório e nas consultas de seguimento ambulatorial pós-cirurgia. Com dois anos de seguimento, todos os pacientes tiveram ganhos, no entanto, estes ganhos não foram suficientes para dois pacientes, que foram submetidos a nova artroscopia.

2.3 Osteoartrose secundária à doença de Legg-Calvé-Perthes

Gower e Johnston,⁵⁶ em 1971, publicaram os resultados de uma coorte retrospectiva, na qual os autores verificaram o desfecho, na vida adulta, de 36 pacientes que foram tratados de maneira não cirúrgica por DLCP na infância. Após 36,3 anos de seguimento médio, cinco casos (14%) já tinham realizado uma ATQ devido osteoartrose secundária à sequela da DLCP.

McAndrew e Weinstein,⁵⁷ em 1984, publicaram os resultados da continuidade do seguimento dos mesmos pacientes do estudo de Gower e Johnston.⁵⁶ Após cerca de cinco anos, com seguimento médio de 47,7 anos, seis casos, além dos cinco que já haviam realizado a substituição protética da articulação, realizaram ATQ. Em suma, dos 35 pacientes tratados por DLCP na infância de maneira não cirúrgica, 11 (31,4%) foram submetidos à ATQ após, em média, 47,7 anos de seguimento.

Beer et al.,⁵⁸ em 2008, avaliaram a evolução para osteoartrose de 43 quadris de pacientes que foram submetidos, na infância, a cirurgia de osteotomia varizante do fêmur, como tratamento da DLCP. A idade média dos pacientes no momento da cirurgia era de 7,7 anos. Os pacientes foram avaliados, em média, 33 anos após a cirurgia e tinham idade média, no tempo de seguimento final do estudo, de 40 anos (23 a 47 anos). Os pacientes foram classificados radiograficamente, quanto à osteoartrose do quadril, pela

classificação de Tönnis,⁵⁹ sendo que, dos 43 quadris: 32 (74,4%) foram alocados no grau 0 de Tönnis (sem sinais de osteoartrose), 4, no grau I de Tönnis (esclerose radiográfica subcondral com diminuição do espaço articular), 4, no grau II (cistos subcondrais pequenos, estreitamento moderado do espaço articular, perda moderada de esfericidade da cabeça femoral) e 1 caso, no grau III (grandes cistos subcondrais, estreitamento grave ou obliteração do espaço articular e deformidade severa da cabeça femoral). Os dois casos que não foram classificados pertenciam a um paciente com DLCP bilateral e que foi submetido, em ambos os quadris, à ATQ.

Larson et al.,⁶⁰ em 2012, através de uma coorte prospectiva e multicêntrica, reportaram o acompanhamento de 58 casos de DLCP tratados de maneira não cirúrgica na infância. Ao final de um seguimento médio de 20,4 anos, cinco casos (8,6%) tinham sido submetidos à ATQ.

Aydin et al.,⁶¹ em 2016, publicaram os resultados, após seguimento médio de 25,1 anos, de 21 pacientes que realizaram osteotomias varizantes como tratamento da DLCP na infância. Destes, 7 casos evoluíram para osteoartrose severa do quadril, enquanto os 14 restantes não tinham sinais de artrose. Os autores relataram que os melhores resultados foram obtidos nos pacientes que realizaram a osteotomia com menos de 10 anos de idade e que tinham um menor envolvimento da região lateral da epífise femoral proximal.

Após a degeneração da articulação do quadril para a osteoartrose secundária à DLCP, muitos autores defenderam a realização da artroplastia de recapeamento, visto que a maioria dos pacientes candidatos à substituição protética da articulação por osteoartrose secundária à DLCP é jovem, ativa e possui deformidade no colo e diáfise femoral, o que os tornaria excelentes candidatos à técnica.^{4,62} Amstutz et al.,⁶² em 2005, relataram 25 casos de artroplastias de recapeamento como tratamento da osteoartrose secundária à DLCP. Os pacientes tinham idade média de 38 anos. Com seguimento médio de 4,7 anos, a durabilidade do implante foi de 92%.

Boyd et al.,⁴ em 2007, publicaram uma série de 19 casos de artroplastias de recapeamento realizadas em portadores de osteoartrose secundária à DLCP. Além da artroplastia, os autores realizaram, em todos os casos, osteotomia de distalização do trocânter maior a fim de melhorar a

força abduutora do quadril acometido pela doença, em técnica semelhante à do estudo de Albers et al. (2015).⁵¹ Os autores relataram que, no seguimento 4,2 anos, todos os casos obtiveram ganho na amplitude de movimento, e que os resultados foram comparáveis aos encontrados na literatura sobre ATQ realizadas em pacientes jovens.

A artroplastia de recapeamento apresenta algumas contraindicações, como a disfunção renal, devido ao seu par tribológico ser constituído por uma articulação protética metal-metal e, por isso, liberar íons metálicos na corrente sanguínea.^{63,64} Outras complicações atribuídas à tribologia metal-metal da artroplastia de recapeamento incluem: reações adversas teciduais locais, como um pseudotumor local, e uma vasculite linfocítica asséptica. A incidência dessas reações teciduais locais ainda é desconhecida.⁶³ As contraindicações relativas são a presença, em excesso, de lesões císticas no colo femoral e de osteoporose grave, devido ao risco de fratura do colo e trocânter maior femoral.⁶⁴ Com as contraindicações e complicações precoces da artroplastia de recapeamento do quadril, a ATQ tem sido o tratamento de escolha na osteoartrose avançada do quadril devida à sequela da DLCP, com bons resultados clínicos.^{5,7-10}

2.4 Artroplastia total na sequela da doença de Legg-Calvé-Perthes

Furnes et al.,³ em 2001, estudaram os registros nacionais noruegueses de realização de ATQ e concluíram que, entre os anos de 1987 e 1999, das 53.698 ATQs motivadas por osteoartrose primária ou secundária, 708 (1,2%) procedimentos foram atrelados à sequela da DLCP. Thillemann et al.² em 2008, analisaram os registros dinamarqueses de 56.087 ATQs realizadas entre os anos de 1995 e 2005. Destas, 404 (0,7%) foram realizadas devido à osteoartrose secundária à DLCP. Atualmente existem na literatura apenas oito séries de caso, um estudo tipo caso controle e um artigo de revisão sobre a realização da ATQ na sequela da DLCP.^{5,8-16}

Traina et al.,⁸ em 2011, estudaram retrospectivamente 27 casos de pacientes que realizaram ATQ por sequela da DLCP, entre os anos de 1989 e 2004. Todos receberam implantes sem cimento convencionais, com exceção de

um paciente, que recebeu uma ATQ híbrida (componente femoral cimentado e componente acetabular não cimentado). No seguimento médio de 10,3 anos, houve apenas uma revisão com troca de implante, aos dois anos de cirurgia, devido soltura asséptica femoral. Esta correu no único paciente que recebeu a ATQ híbrida.

Pietrzak et al.,⁹ em 2011, publicaram uma série retrospectiva de nove casos, realizadas entre os anos de 1990 e 2000, nos quais foram utilizadas ATQs convencionais cimentadas e sem cimento, de diferentes modelos, por osteoartrose secundária à DLCP. Após um seguimento médio de 15 anos, não ocorreram cirurgias de revisão.

Baghdadi et al.,⁵ em 2013, estudaram retrospectivamente 99 casos, operados entre os anos de 1989 e 2009, em que foram realizadas ATQs convencionais sem cimento e híbridas. No seguimento médio de 8 anos, a durabilidade das ATQs sem cimento foi de 90%, e das ATQs híbridas, de 86%.

Al-Khateeb et al.,¹⁰ em 2014, reconheceram a presença de acentuadas deformidades femorais na osteoartrose secundária à sequela da DLCP e realizaram a customização do componente protético femoral não cimentado para cada caso. O componente acetabular não foi customizado, sendo também, não cimentado. Foram avaliadas retrospectivamente 15 ATQs, com componente femoral customizado, realizadas entre os anos de 1996 e 2003. No seguimento médio de 10,1 anos, a durabilidade do componente femoral customizado foi de 100%. Em contraste, a durabilidade do componente acetabular não customizado foi de 81%.

Lim et al.,¹¹ em 2014, relataram a realização de 23 ATQs sem cimento convencionais (22 do mesmo modelo). Com seguimento médio de 3,4 anos, reportaram apenas uma cirurgia de revisão no período. A revisão foi indicada precocemente, devido a paralisia pós-operatória aguda do nervo ciático por alongamento excessivo do membro inferior operado.

Seufert e McGrory,¹² em 2015, assim com Al-Khateeb,¹⁰ reconheceram também a presença de deformidades femorais que dificultam à realização de ATQs convencionais. Por esse motivo, realizaram as ATQs com um componente femoral não cimentado modular, ou seja, a parte que se fixa na diáfise femoral é implantada separadamente da parte que se fixa na metáfise

femoral. Nesta série, foram realizadas 35 ATQs com componente femoral modular sem cimento, entre os anos de 1997 e 2012. Com seguimento médio de 8,2 anos, não houve necessidade de realização de cirurgias de revisão.

Lee et al., em 2016,¹³ publicaram o primeiro artigo tipo caso controle envolvendo ATQs realizadas por osteoartrose secundária à DLCP. Neste estudo foram pareadas 41 ATQs sem cimento com a tribologia cerâmica-cerâmica do tipo Alumina, à 41 casos de ATQs da mesma tribologia, porém realizadas por osteoartrose secundária à osteonecrose da cabeça femoral ocorrida na vida adulta. O seguimento médio foi de 10,4 anos e, em ambos os grupos, não foram realizadas cirurgias de revisão.

Lee et al., em 2017,¹⁴ relataram uma série de 68 casos de ATQs não cimentadas convencionais realizadas em casos de sequela da DLCP entre os anos de 2003 e 2008. No seguimento médio de 8,5 anos, não houve falhas que motivassem cirurgias de revisão.

Por fim, Luo et al., também em 2017,¹⁵ descreveram outra série de 88 casos de ATQs não cimentadas convencionais realizadas entre os anos de 2003 e 2009, com seguimento médio de 10,1 anos. A durabilidade do implante foi de 98,3% no período. Um caso passou por uma cirurgia de revisão, com troca do implante femoral, aos oito anos de seguimento, devido a uma fratura periprotética causada por trauma.

3. MÉTODOS

3.1 Desenho do estudo

Este é um estudo observacional do tipo caso-controle, baseado em revisão de prontuários e em análise clínica e radiológica de pacientes submetidos à artroplastia total do quadril (ATQ) por osteoartrose primária ou secundária do quadril numa mesma instituição, o Instituto de Ortopedia e Traumatologia do Hospital das Clínicas da Universidade de São Paulo (IOT-HCFMUSP), um hospital público universitário de referência. Pacientes com osteoartrose secundária à doença de Legg-Calvé-Perthes (DLCP) foram comparados a pacientes com osteoartrose primária.

3.2 Aprovação na comissão de ética e financiamento

O presente estudo foi aprovado pela Comissão de Ética para Análise de Projetos de Pesquisa do Hospital das Clínicas da Faculdade de Medicina da Universidade de São Paulo (HC-FMUSP), em sessão realizada do dia 2 de setembro de 2015, através do parecer 965.611 (**Anexo A**).

A todos os pacientes selecionados foi explicado do que se tratava a pesquisa e foi oferecida a opção de participação ou não. Todos os participantes ou seus responsáveis legais assinaram o termo de consentimento livre e esclarecido que explica, em termos leigos, os objetivos do trabalho. Foi assegurada a opção de abandonar a participação na pesquisa, sem prejuízo à assistência médica (**Anexo B**).

Este estudo não contou com auxílio financeiro de nenhum órgão de fomento à pesquisa. Os pesquisadores não apresentam conflito de interesses.

3.3 População e grupos de estudo

Levantamos todos os prontuários dos pacientes que realizaram uma ATQ utilizando a prótese não cimentada da fabricante francesa Group Lépine, entre os anos de 2008 e 2015 no IOT-HCFMUSP, por osteoartrose primária ou secundária do quadril. Pacientes operados com outras próteses foram excluídos para melhor homogeneização das amostras. O levantamento de

prontuários foi realizado com auxílio do setor de registro de prontuários do IOT-HCFMUSP e pacientes operados fora da instituição (mesmo que acompanhados no ambulatório do IOT-HCFMUSP) foram excluídos.

O modelo de prótese utilizado possui um componente femoral de liga de titânio poroso e revestido com hidroxiapatita (Targos) e um componente acetabular de liga de titânio, poroso e revestido com hidroxiapatita (modelo MBA). A cabeça protética utilizada é constituída de metal (aço inoxidável) ou de cerâmica alumina, com 28 mm de diâmetro, e o *liner/insert* é fabricado em polietileno não reticulado.

Após identificação de todos os pacientes submetidos a ATQ com a prótese do modelo descrito, foram excluídos do estudo todos os casos em que a ATQ foi motivada por osteoartrose secundária por doença diferente da DLCP, a doença alvo desta investigação. Não foram incluídos, portanto: (a) casos com diagnóstico confirmado de doenças reumatológicas que podem acometer o quadril (artrite reumatoide, artrite reumatoide juvenil, espondilite anquilosante, lúpus eritematoso sistêmico e artrite psoriática), (b) casos de osteoartrose pós-traumática (sequelas de fratura do fêmur proximal e/ou acetábulo), (c) casos de osteonecrose da cabeça femoral ocorrida na idade adulta, (d) casos de sequelas de doenças do quadril na infância, exceto a sequela da DLCP (epifisiolistese femoral proximal e displasia do desenvolvimento do quadril).

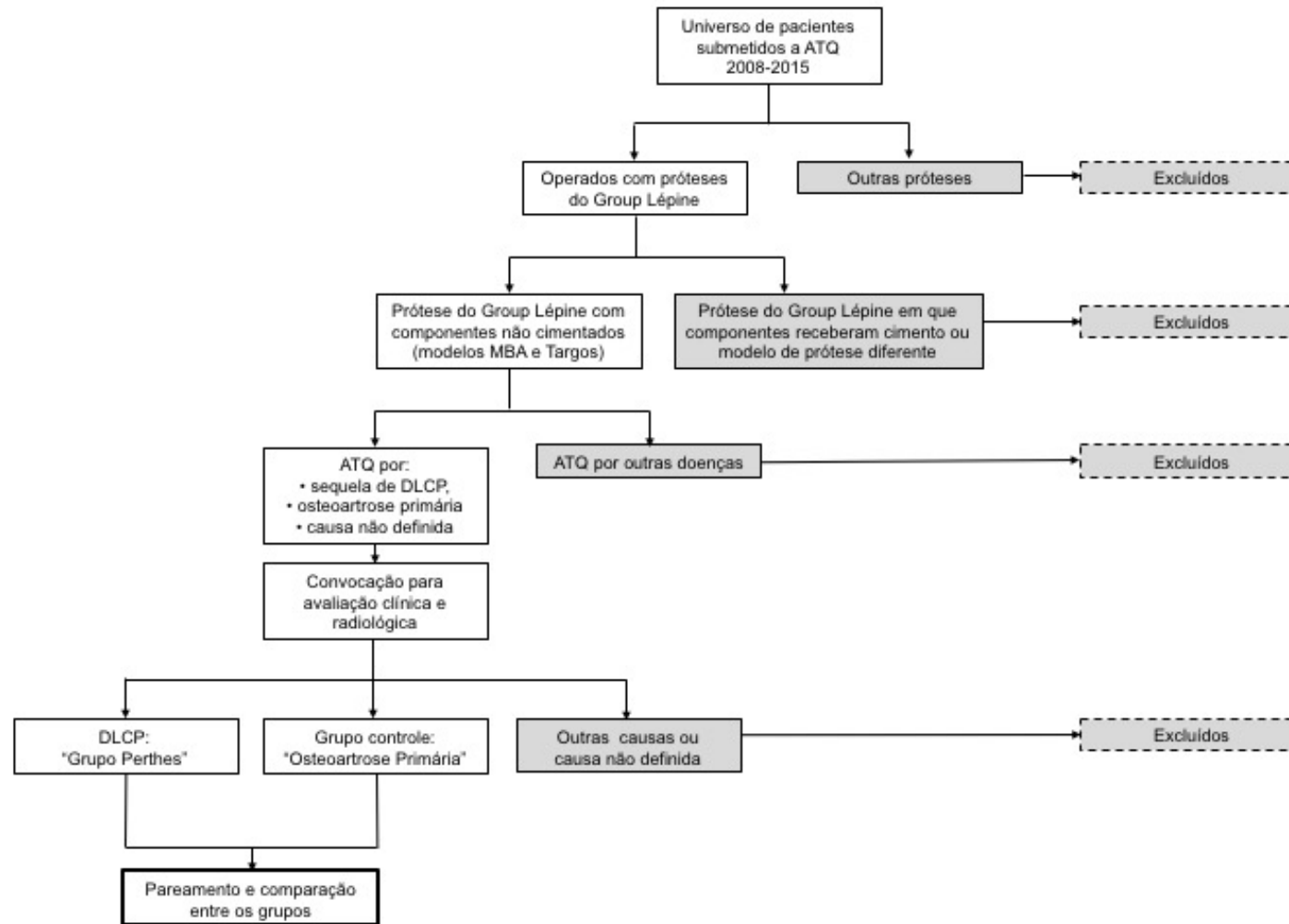
Após as exclusões iniciais, foram identificados, nos prontuários restantes, os casos que se limitavam a pacientes que realizaram a ATQ em questão por osteoartrose de causa não definida, por osteoartrose primária ou por osteoartrose secundária à DLCP. Foram excluídos também os pacientes dos quais não havia citação de acompanhamento mínimo de dois anos após a cirurgia.

Os pacientes que realizaram a ATQ e que tinham imagens radiológicas e/ou informações nos prontuários que direcionavam o diagnóstico etiológico à sequela da DLCP tiveram seus prontuários cuidadosamente revisados à procura de informações sobre o diagnóstico da doença: acompanhamento na instituição desde a infância ou radiografias realizadas na infância, com a fise ainda aberta, demonstrando a DLCP na infância. Esses pacientes foram então convocados, no ambulatório de Quadril Adulto do IOT-HCFMUSP ou por telefone, para entrevista a ser realizada durante sua rotina de retorno

ambulatorial, durante a consulta. Confirmado o diagnóstico de seqüela de DLCP como motivador da ATQ, esses pacientes foram, então, incluídos no grupo de estudo desta pesquisa.

Utilizando como referência a idade média, o gênero, a lateralidade, a via de acesso cirúrgico e o tempo de seguimento pós-operatório dos pacientes incluídos no “Grupo Perthes”, foram então convocados pacientes que realizaram a ATQ de mesmo modelo e marca, com suspeita radiológica e/ou informações no prontuário que direcionavam ao diagnóstico de osteoartrose primária do quadril (“Grupo Osteoartrose Primária”), configurando um grupo controle ao do estudo. A seleção de casos do grupo controle com idade, gênero, via de acesso, lateralidade e tempo de seguimento semelhantes visou o pareamento simples dos grupos. O fluxograma construído na **Figura 1** ilustra os procedimentos de inclusão e exclusão dos pacientes neste estudo.

Figura 1. Fluxograma de inclusão e exclusão no estudo de pacientes com doença de Legg-Calvé-Perthes (DLCP) submetidos a artroplastia total de quadril (ATQ)



3.4 Variáveis estudadas

3.4.1 Avaliação clínica

Os resultados clínicos e funcionais do paciente submetido a ATQ foram avaliados pelo questionário de Lequesne (**Anexo C**) no momento do seguimento final do estudo. Este questionário foi desenvolvido na França e publicado na década de 1980, com objetivo de medir diferentes dimensões da osteoartrose de joelho e quadril.⁶⁵ Em 2003, Faucher et al.,⁶⁶ atualizou e revisou o questionário. Marx et al.,⁶⁷ em 2006, validou o questionário de Lequesne para o uso em português. Aplicado verbalmente aos pacientes, o questionário avalia: (a) a presença de dor no quadril operado, (b) a distância máxima que os pacientes conseguiam percorrer caminhando e (c) a aptidão que tinham para realização de atividades comuns da vida diária.

3.4.2 Avaliação radiográfica

Os resultados radiográficos foram avaliados, nas radiografias em incidência anteroposterior, em dois diferentes momentos: (1) no pós-operatório imediato de controle de realização das ATQs; (2) na última consulta de retorno habitual ou convocada.

Utilizando a radiografia digital e o *software* Philips DICOM Viewer R3.0-SP03, foram calculados: (a) a inclinação do componente acetabular em relação à pelve, (b) o “*offset* femoral” pelo método de Sundsvall^{68,69} e (c) o posicionamento do componente femoral em relação ao canal femoral.

Os ângulos de inclinação acetabular dos componentes foram medidos a partir do cruzamento das seguintes linhas traçadas na radiografia em anteroposterior: (1) uma linha que une o rebordo proximal e lateral com o rebordo distal e medial da maior circunferência do componente e (2) uma linha que une as regiões mais distais das duas tuberosidades isquiáticas.⁶⁹ O *software* calcula automaticamente o ângulo formado no cruzamento das linhas, aferindo a inclinação do componente acetabular em relação à pelve (**Figura 2**).

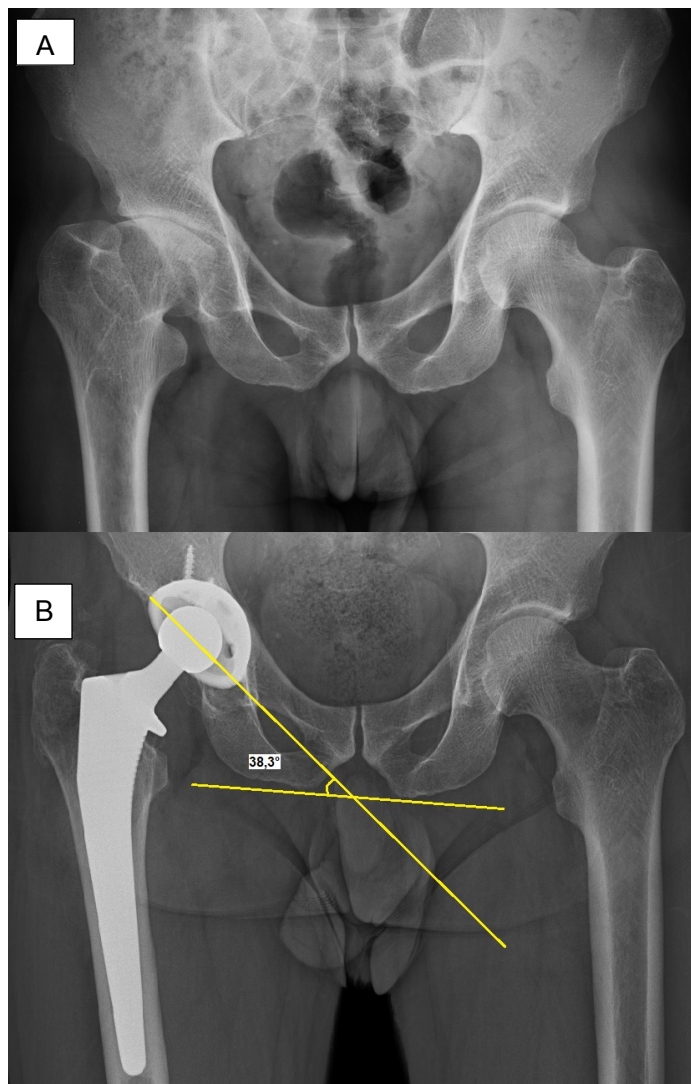


Figura 2 – Medição do ângulo de inclinação acetabular (caso 4 do Grupo Perthes) em radiografias anteroposteriores da pelve. A: Pré-operatório. B: Seguimento final, com a medição do ângulo

O *offset* femoral das ATQs foi mensurado e comparado ao lado contralateral. Para o cálculo do *offset* femoral, foi utilizado o método de Sundsvall.^{68,69} Neste método, o *offset* femoral é calculado utilizando-se a incidência radiográfica anteroposterior da pelve, e é representado pela distância horizontal entre uma linha traçada no eixo anatômico do fêmur, ou seja, uma linha traçada no centro da diáfise femoral, e uma linha média da pelve (no centro médio da sínfise púbica). A linha horizontal é traçada na altura da saliência mais lateral do trocânter maior. A medição é realizada bilateralmente para que se subtraia a medida do *offset* femoral do lado operado

da medida do *offset* femoral contralateral. Valores negativos desta subtração indicam a perda de *offset* lateral femoral em relação ao lado contralateral. No exemplo da **Figura 3**, *offset* femoral do lado operado menos *offset* femoral do lado contralateral: 736,7 mm - 606,4 mm = -69,7 mm. Em contrapartida, valores positivos obtidos desta subtração indicam ganho de *offset* femoral lateral em relação ao lado contralateral.

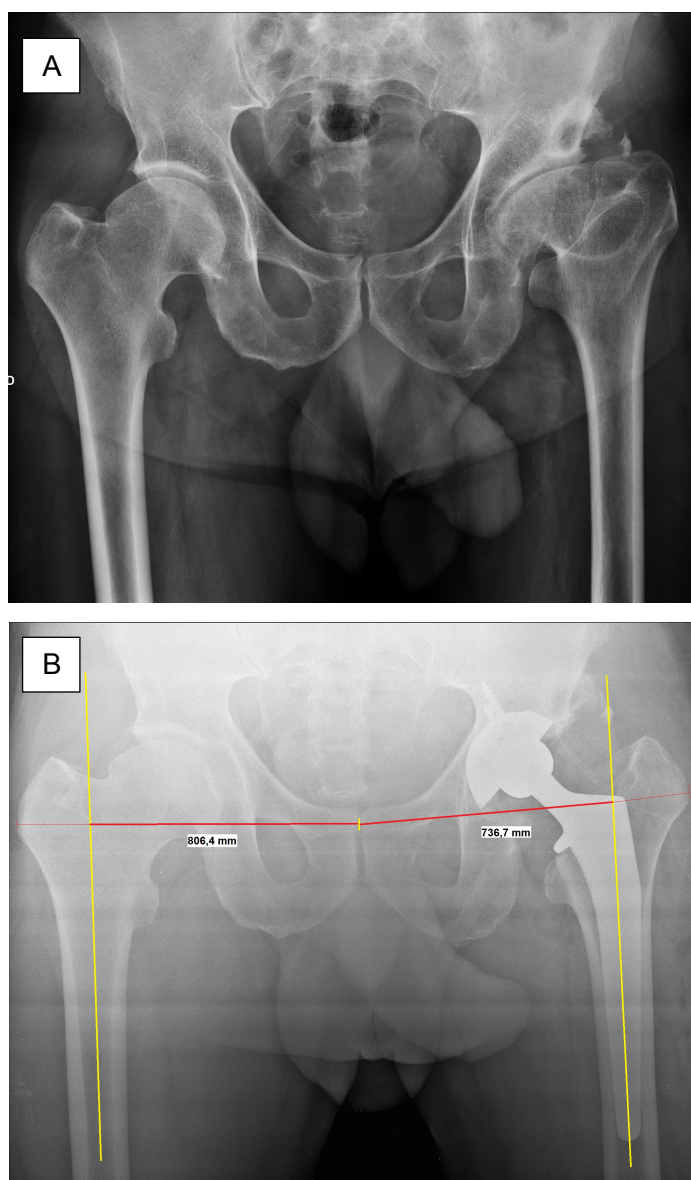


Figura 3 – Medição do *offset* femoral (OF) lateral pelo método de Sundsvall (caso 12 do Grupo Perthes) em radiografias anteroposteriores da pelve. A: Pré-operatório. B: Pós-operatório imediato, com OF diferencial de -69,7 mm

O posicionamento do componente femoral foi avaliado quanto à centralização da sua região mais distal em relação ao canal femoral por metodologia desenvolvida pelos autores. Utilizando o *software* previamente mencionado, foi mensurada a distância entre a região mais distal do componente femoral e a extremidade interna adjacente da cortical femoral medial (“distância haste-cortical medial”) e a distância entre a região mais distal do componente femoral e a extremidade adjacente interna da cortical lateral do componente (“distância haste-cortical lateral”). Os valores das medidas foram fornecidos pelo *software* em milímetros. Realizou-se, então, a divisão da “distância haste-cortical medial” pela “distância haste-cortical lateral”. O valor desta relação, quando os componentes femorais são posicionados de maneira centralizada no canal femoral (“em neutro”), se aproximam de 1. Componentes femorais posicionados “em valgo” têm essa relação diminuída (menor do que 1). Em contrapartida, componentes femorais posicionados “em varo” têm essa relação aumentada (maior do que 1), como mostrado na **Figura 4**. No caso ilustrado na figura, a distância haste-cortical medial era de 58,5 mm e a da lateral, de 90,3 mm, o que produz uma razão de 0,6, indicando que o componente foi posicionado em valgo.

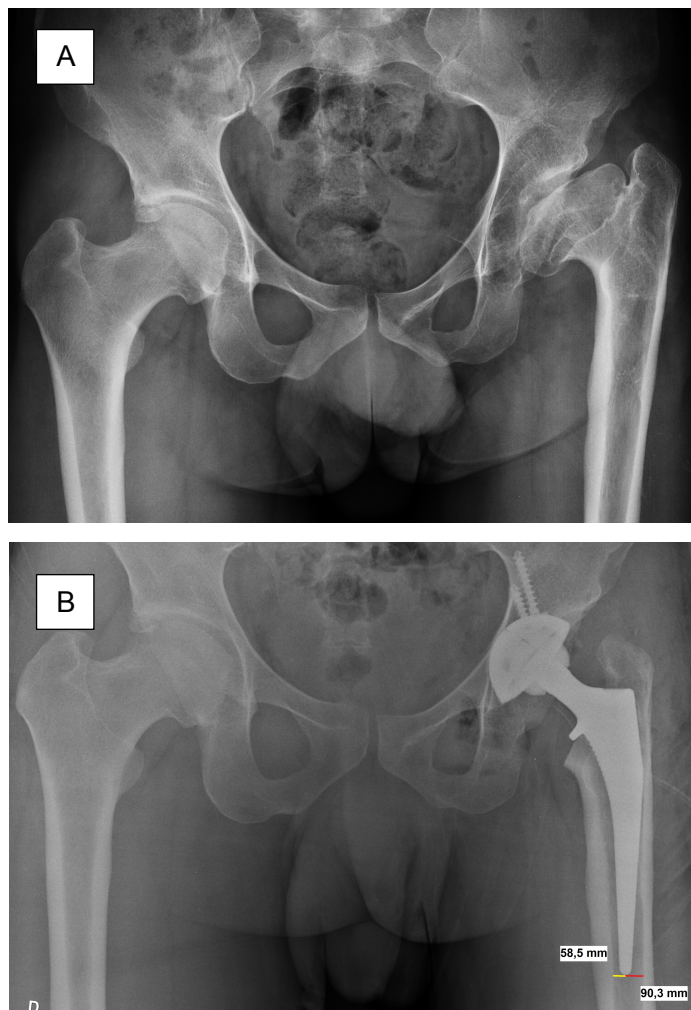


Figura 4 – Medição do posicionamento do componente femoral no canal femoral em radiografias anteroposteriores da pelve (caso 8 do Grupo Perthes) A: Pré-operatório. B: Pós-operatório imediato

Todas as medidas radiográficas foram realizadas pelo autor executante deste estudo. As medidas realizadas nos dois momentos descritos foram comparadas entre os dois grupos do estudo.

3.6.3 Avaliações secundárias

A fim de caracterizar, com mais detalhes, a amostra, foram observadas e registradas as seguintes variáveis neste estudo: tempo cirúrgico, tamanho dos componentes protéticos, complicações intraoperatórias e pós-operatórias

descritas em prontuário. Foi considerado como desfecho clínico negativo a indicação de uma primeira cirurgia de revisão de ATQ dada por médico assistente do Grupo de Quadril do IOT-HCFMUSP.

3.7 Análise estatística

Os dados que foram coletados dos prontuários, os obtidos de mensurações em radiografias digitais e os resultantes de pontuações obtidas no escore clínico de Lequesne foram armazenados em uma planilha do programa Microsoft Excel for Mac, e posteriormente foram importados para o *software* de análise de dados SPSS for Mac (versão 23.0).

Os dados categóricos foram descritos em números absolutos de frequência e sua respectiva proporção, sendo a comparação entre os grupos realizada por testes de qui-quadrado de Pearson. Os dados contínuos foram apresentados como médias, desvio padrão, mediana e intervalo interquartil, e foram submetidos ao teste de distribuição normal de Kolmogorov-Smirnov. Quando a distribuição foi normal (gaussiana), os grupos foram submetidos ao teste t de Student para amostras independentes. Caso contrário, foram submetidos ao teste não paramétrico de Mann-Whitney (como ocorreu com o escore de Lequesne). Foi aceito como diferença estatisticamente significativa um erro do tipo I \leq a 5%.

4. RESULTADOS

4.1 Formação dos grupos de estudo

Foram revisados 810 prontuários de pacientes operados no período do estudo utilizando a prótese do Group Lépine não cimentada. Foram excluídos os casos em que a ATQ foi realizada por osteoartrose secundária a doenças que comprovadamente levam a degeneração da articulação do quadril. Foram pré-selecionados 55 (6,8%) pacientes para compor o “Grupo Perthes”. Os dados epidemiológicos da amostra inicial estão representados na **Tabela 1**.

Tabela 1. Dados clínicos da população submetida a artroplastia total do quadril (ATQ)

Doença motivadora da ATQ	número de quadris	%
Artrite reumatoide	58	7,2
Artrite reumatoide juvenil	18	2,2
Espondilite anquilosante	38	4,7
Lúpus eritematoso sistêmico	29	4,6
Osteonecrose da cabeça femoral	150	18,5
Osteoartrose pós-traumática	70	8,6
Displasia do desenvolvimento do quadril	51	6,3
Epifisiolistese femoral proximal	46	5,7
Subtotal de casos excluídos	460	57,8
Doença de Legg-Calvé-Perthes	55	6,8
Osteoartrose primária	165	20,4
Osteoartrose de causa não definida	130	16,0
Subtotal de casos incluídos	350	43,2
Total	810	100

Dos casos pré-selecionados inicialmente, de acordo com os dados de prontuários para o Grupo Perthes, verificou-se que seis eram de pacientes que

tinham realizado ATQs bilaterais. Portanto, o Grupo Perthes teve, conforme demonstrado na **Figura 5**, 49 pacientes com 55 quadris operados. Foi então tentado contato telefônico com todos estes pacientes pré-selecionados, realizando-se o convite de participação do estudo e a marcação da data da entrevista no ambulatório do IOT-HCFMUSP, a ser realizado em sua rotina de retorno ambulatorial habitual ou em agendamento extraordinário. Não se conseguiu contato telefônico com 11 destes pacientes, sendo eles excluídos do estudo por perda do seguimento. Um paciente foi excluído por ter ido a óbito, por motivos não relacionados à cirurgia, com 13 meses de cirurgia. Quatro pacientes (seis quadris) foram excluídos por terem recebido ATQs de outros fabricantes. Dois pacientes (dois quadris) foram excluídos porque, apesar de terem recebido próteses do fabricante Group Lépine, estas tinham componentes cimentados, ou componentes de revisão utilizados como recurso na realização ATQ primária. Por fim, nove pacientes entrevistados não tiveram história clínica suficiente para comprovar que foram diagnosticados com DLCP na infância, sendo estes excluídos. Após aplicação dos critérios de inclusão e exclusão, o “Grupo Perthes” agrupou 22 pacientes, sendo 3 destes casos bilaterais, totalizando 25 quadris incluídos (**Figura 5**).

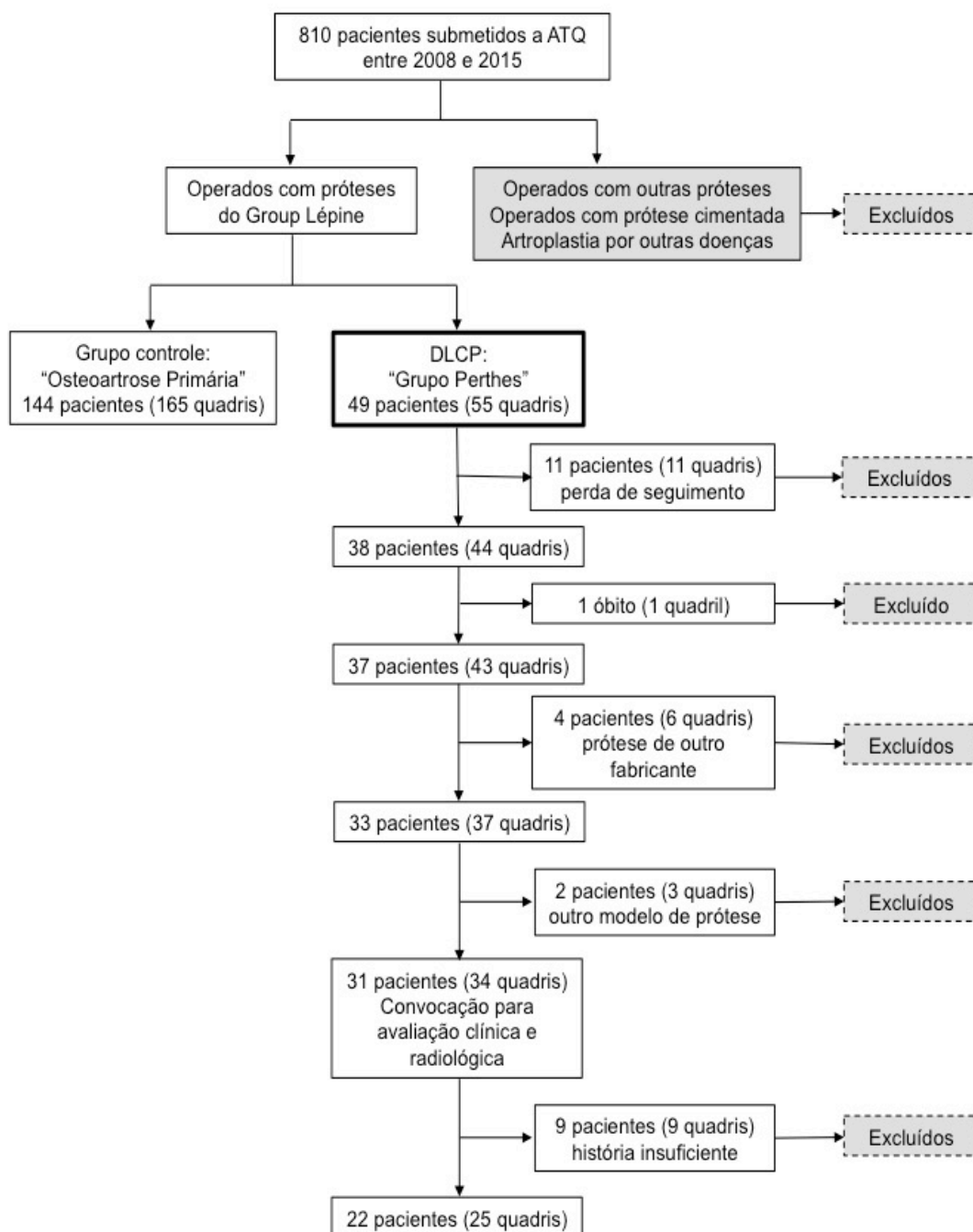


Figura 5 - Diagrama de fluxo detalhando as etapas de seleção do "Grupo Perthes"

O grupo controle do estudo, denominado "Grupo Osteoartrose Primária", foi formado após a seleção do grupo principal, a fim de se selecionarem pacientes que atendessem aos critérios de inclusão e que fossem semelhantes

ao “Grupo Perthes” nos quesitos sexo, idade de realização da cirurgia, lateralidade da cirurgia e tempo de seguimento após a realização da ATQ, a fim de realizar o pareamento simples dos grupos.

Dos 810 prontuários revisados, 165 casos (144 pacientes; 21 bilaterais) de ATQs realizadas por osteoartrose primária do quadril foram pré-selecionados para formar o “Grupo Osteoartrose Primária”. Para fim de aproximação da idade de realização das ATQs entre grupos do estudo, com base na idade média encontrada na formação do “Grupo Perthes”, foram excluídos os pacientes mais velhos desta pré-seleção do grupo controle, ou seja, os com mais de 60 anos à época de realização da ATQ. Dos 144 pacientes, 93 possuíam 60 anos de idade ou mais, quando realizaram suas cirurgias, sendo assim, excluídos, restando, assim, 51 pacientes (58 quadris) passíveis de inclusão. Foi então tentado contato telefônico os 51 pacientes, realizando-se o convite de participação do estudo e a marcação da data da entrevista no ambulatório do IOT-HCFMUSP, a ser realizada em sua rotina de retorno ambulatorial habitual ou em agendamento extraordinário. Destes, selecionamos 22 pacientes (25 quadris) que atenderam aos critérios de inclusão do “Grupo Osteoartrose Primária” e que tiveram semelhança quanto ao sexo, lateralidade e tempo de seguimento dos pacientes do “Grupo Perthes”.

A relação completa dos casos dos dois grupos do estudo com seus dados clínicos, demográficos, cirúrgicos e variáveis aferidas podem ser consultadas nos **Anexos D a G**.

4.2 Pareamento dos grupos

Os grupos do estudo não apresentaram diferenças estatísticas quanto à lateralidade da cirurgia, ao sexo e ao tempo de cirurgia. Todos os casos dos grupos de estudo os pacientes foram operados por via lateral direta de Hardinge. A idade média de realização da ATQ foi, em média, estatisticamente maior no “Grupo Osteoartrose Primária” (**Tabela 2, Figura 6**).

Tabela 2 – Distribuição das frequências absoluta e relativa das variáveis de pareamento dos grupos

	Grupo Perthes (n = 25)	Grupo Osteoartrose Primária (n = 25)	p
Sexo, n (%)			
Masculino	17 (68)	12 (48)	0,152
Feminino	8 (32)	13 (52)	
Idade, anos			
Média (DP)	47,3 (7,4)	53,2 (4,4)	0,001
Mediana (IIQ)	46,0 (42,0-53,0)	54,0 (50,0-56,0)	
Lado operado, n (%)			
Direito	12 (48)	12 (48)	> 0,999
Esquerdo	13 (52)	13 (52)	
Bilateral	3 (12)	3 (12)	
Tempo de seguimento, meses			
Média (DP)	62,2 (18,9)	65,3 (15,3)	0,052
Mediana (IIQ)	59,0 (52,0-67,0)	62,0 (57,0-73,0)	

DP: desvio padrão; IIQ: intervalo interquartil; n: número de pacientes; p: nível de significância

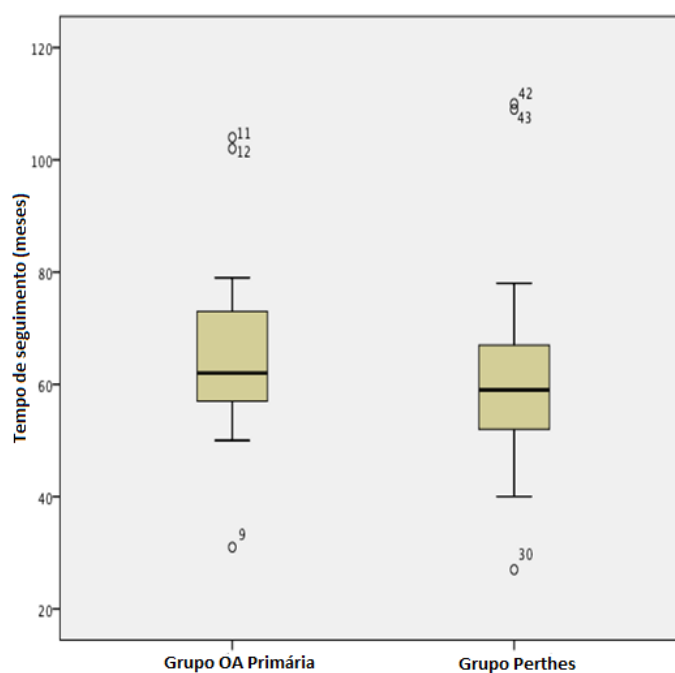


Figura 6 – Tempo de seguimento após realização da artroplastia total do quadril

4.3 Dados cirúrgicos

4.3.1 Dados gerais do período perioperatório

Não houve diferenças estatísticas entre o “Grupo Perthes” e o “Grupo Osteoartrose Primária” em relação ao tempo cirúrgico e aos componentes femorais e acetabulares utilizados. No “Grupo Perthes”, ocorreram quatro fraturas periprotéticas intraoperatórias na região da metáfise femoral e uma fratura periprotética intraoperatória femoral de avulsão do trocânter maior. Todas as fraturas femorais metafisárias foram anotadas como intercorrências nas descrições cirúrgicas e tratadas, no mesmo ato, com cerclagem por fios de aço. A fratura-avulsão do trocânter maior não foi descrita como intercorrência, no entanto, é notada na radiografia de pós-operatório imediato. No “Grupo Osteoartrose Primária”, não há registros ou imagens radiográficas que demonstrem fraturas periprotéticas intraoperatórias, esta diferença é estatisticamente significativa na comparação com o “Grupo Perthes” ($p = 0,050$).

No “Grupo Perthes”, houve necessidade de enxertia óssea autóloga, para colocação do componente acetabular em um posicionamento adequado, em quatro casos. Destes, três foram enxertos ósseos estruturados, fixados na região do teto acetabular por dois parafusos corticais de 4,5 mm, e em um caso, o enxerto ósseo foi picado e impactado na região medial do acetábulo para preenchimento de falha medial ao componente. Todos os casos enxertados utilizaram osso autólogo, provenientes do colo e da cabeça femoral homolateral excisadas, para realização das artroplastias. Nenhum caso do “Grupo Osteoartrose Primária” necessitou de enxertia óssea para realização da ATQ, no entanto, a diferença entre os grupos não é estatisticamente significativa ($p = 0,109$) (**Tabela 3, Figuras 7 a 10**). Em um caso do “Grupo Perthes”, para posicionar adequadamente a prótese, além da enxertia óssea estruturada no teto acetabular, foi necessária a realização de uma osteotomia femoral de encurtamento na região subtrocantariana. A osteotomia foi fixada por placa, parafusos e cabos de cerclagem (**Figura 7**).

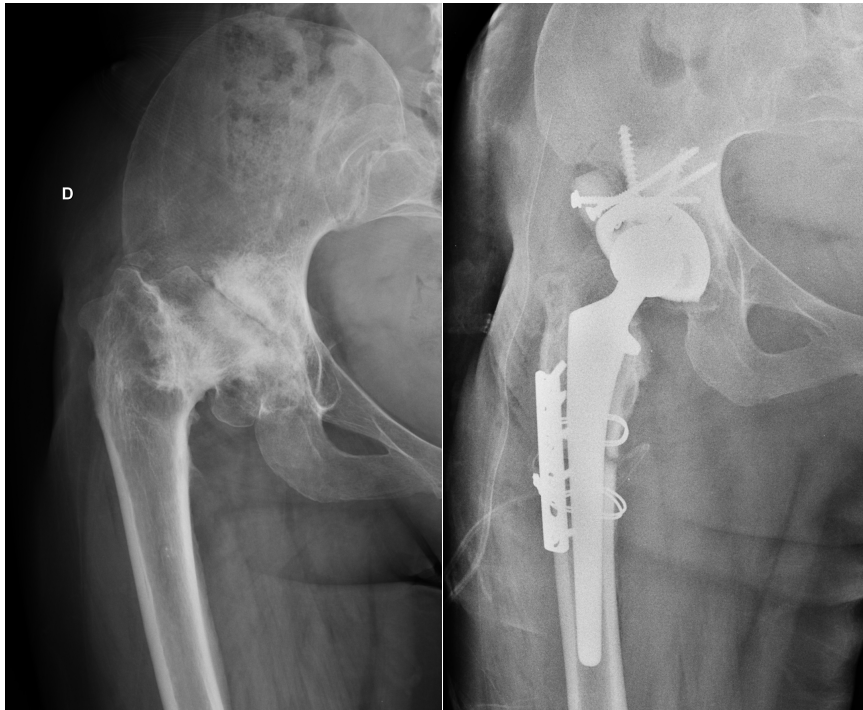


Figura 7 – Radiografia pré-operatório e pós-operatório imediato, em incidência anteroposterior, do caso 22 do Grupo Perthes, demonstrando a realização de enxertia óssea estruturada no teto acetabular e osteotomia de encurtamento femoral na região subtrocanteriana do fêmur

Tabela 3 – Distribuição das frequências absoluta e relativa das variáveis do período perioperatório

	Grupo Perthes (n = 25)	Grupo Osteoartrose Primária (n = 25)	p
Tempo cirúrgico, min			
Média (DP)	154,8 (30,4)	138,08 (31,5)	0,062
Mediana (IIQ)	150,0 (135,0-165,0)	135,0 (120,0-165,0)	
Componente femoral, mm			
Média (DP)	11,8 (2,1)	12,5 (1,9)	0,174
Mediana (IIQ)	12,0 (11,0-12,0)	12,0 (11,0-14,0)	
Componente acetabular, mm			
Média (DP)	50,8 (3,1)	52,3 (3,7)	0,149
Mediana (IIQ)	52,0 (48,0-54,0)	52,0 (50,0-54,0)	
Fratura femoral intraoperatória, n (%)	5 (20)	0 (0)	0,050
Enxertia óssea autóloga, n (%)	4 (16)	0 (0)	0,109

DP = desvio padrão; IIQ = intervalo interquartil; n = número de pacientes; p = nível de significância

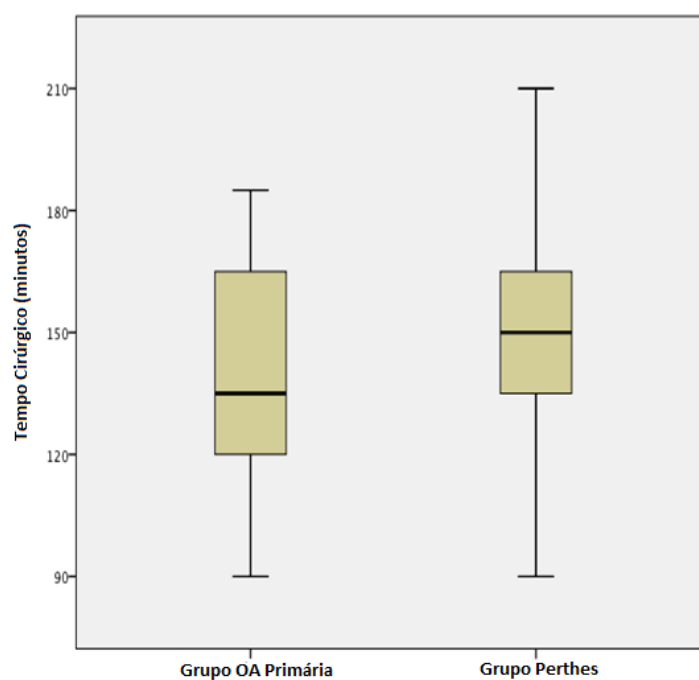


Figura 8 – Tempo cirúrgico

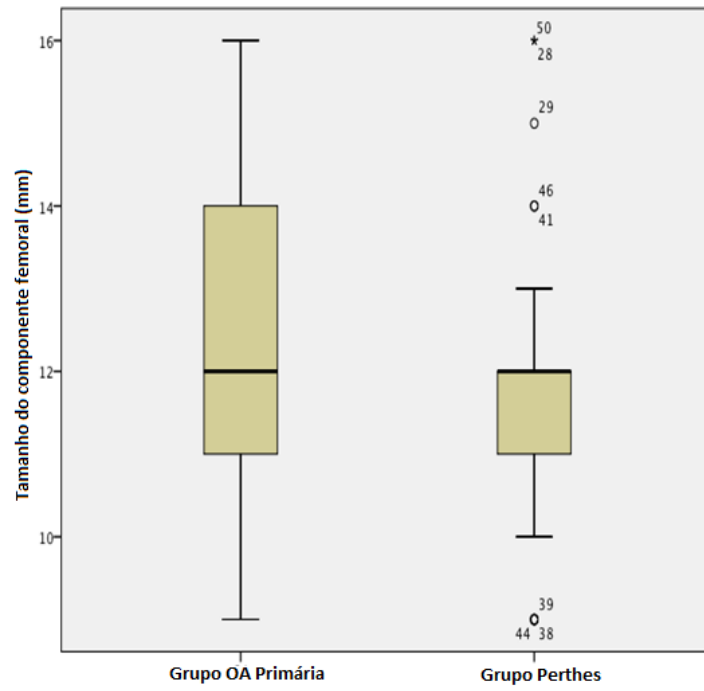


Figura 9 – Tamanho do componente femoral

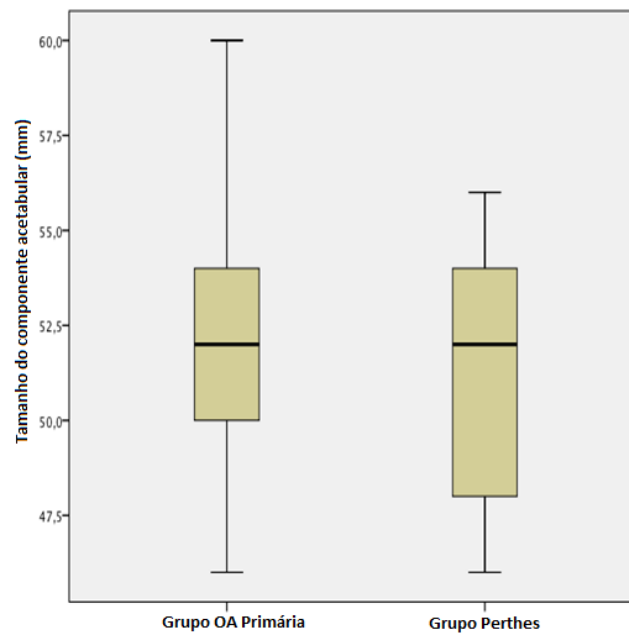


Figura 10 – Tamanho do componente acetabular

4.3.2 Cirurgia prévia versus fratura intraoperatória

No “Grupo Perthes”, sete casos (28%) haviam sido submetidos previamente cirurgias de osteotomia varizante para tratamento da DLCP durante infância. A realização de cirurgia femoral prévia na infância não se caracterizou como fator de risco ou proteção para ocorrência de fratura periprotética femoral intraoperatória (**Tabela 4**).

Tabela 4 – Relação entre a realização osteotomia femoral varizante na infância e a ocorrência de fratura periprotética femoral intraoperatória durante a realização da artroplastia total do quadril

Grupo Perthes	Cirurgia prévia (n = 7)	Sem cirurgia prévia (n = 18)	p
Fratura periprotética, n (%)			
Ocorrência	1 (14,3)	4 (22,2)	> 0,999
Não ocorrência	6 (85,7)	14 (77,8)	

n = número de pacientes; p = nível de significância

4.4 Resultados clínicos

4.4.1 Avaliação clínico-funcional pelo questionário de Lequesne

A média da pontuação obtida pelo questionário de Lequesne, ao final do seguimento, foi de $9,1 \pm 4,7$ pontos, para o “Grupo Perthes” e de $4,8 \pm 4,0$ pontos, para o “Grupo Osteoartrose Primária”. A diferença entre as médias dos grupos foi de 4,3 pontos (IC 95% = 1,8 a 6,7), sendo estatisticamente significativa ($p = 0,002$). Os casos alocados em suas respectivas categorias de acometimento do questionário de Lequesne podem ser observados na **Tabela 5**.

Tabela 5 – Resultados categorizados da avaliação clínica de acordo com o questionário algofuncional de Lequesne

Acometimento por pontuação	Grupo Perthes (n = 25)	Grupo		p
		Osteoartrose Primária (n = 25)		
Pouco (1 a 4), n (%)	4 (16)	17 (68)		
Moderado (5 a 7), n (%)	6 (24)	4 (16)		
Grave (8 a 10), n (%)	5 (20)	2 (8)		0,002
Muito grave (11 a 13), n (%)	5 (20)	1 (4)		
Extremamente grave (≥ 14), n (%)	5 (20)	1(4)		

n = número de pacientes; p = nível de significância

4.5 Resultados radiográficos

4.5.1 Ângulo de inclinação acetabular

A média do ângulo de inclinação acetabular nas radiografias de pós-operatório imediato foi de $44,1^\circ \pm 6,4^\circ$ para o “Grupo Perthes” e de $43,8^\circ \pm 6,2^\circ$ para o “Grupo Osteoartrose Primária”. A diferença entre as médias dos grupos foi de $0,3^\circ$ (IC 95% = -3,9 a 3,26), não significante ($p = 0,628$). A média do ângulo de inclinação acetabular ao final do seguimento foi de $43,2 \pm 6,9^\circ$ para o “Grupo Perthes” e de $43,0^\circ \pm 6,2^\circ$ para o “Grupo Osteoartrose Primária”. A diferença entre as médias dos grupos foi de $0,2^\circ$ (IC 95% = -3,9 a 3,6), não significante ($p = 0,497$). Os valores são apresentados na **Tabela 6**.

Tabela 6- Resultados da avaliação do ângulo de inclinação acetabular no pós-operatório imediato e ao final do seguimento

	Grupo Perthes			Grupo Osteoartrose Primária			p
	n	Média (°)	DP	n	Média (°)	DP	
Pós-operatório imediato	25	44,1	$\pm 6,4$	25	43,8	$\pm 6,2$	0,628
Final do seguimento	25	43,2	$\pm 6,9$	25	43,0	$\pm 6,2$	0,497

DP = desvio padrão; n = número de pacientes; p = nível de significância

4.5.2 Centralização da haste femoral

A média da razão “distância haste-cortical medial” sobre “distância haste-cortical lateral”, nas radiografias de pós-operatório imediato foi de $0,9 \pm 0,2$ para o “Grupo Perthes” e de $1,3 \pm 0,6$ para o “Grupo Osteoartrose Primária”. A diferença entre as médias dos grupos foi de $-0,4$ (IC 95% = $-0,1$ a $-0,7$), demonstrando significância estatística com $p = 0,008$. Ao final do seguimento, a média desta mesma razão foi de $0,9 \pm 0,4$ para o “Grupo Perthes” e de $1,4 \pm 0,7$ para o “Grupo Osteoartrose Primária”. A diferença entre as médias dos grupos foi de $-0,5$ (IC 95% = $-0,2$ a $-0,8$), também demonstrando diferença estatística, com $p = 0,002$. Em ambos momentos, os componentes femorais estavam, em média, mais valgos (razão menor do que 1,0) para o “Grupo Perthes” e mais varos (razão maior do que 1,0) para o “Grupo Osteoartrose Primária”. Os valores são apresentados na **Tabela 7** e na **Figura 11**.

Tabela 7- Resultados da avaliação da centralização do componente femoral no pós-operatório imediato e ao final do seguimento

	Grupo Perthes			Grupo Osteoartrose Primária			p
	n	Média	DP	n	Média	DP	
Pós-operatório imediato	25	0,9	0,2	25	1,3	0,6	0,008
Final do seguimento	25	0,9	0,4	25	1,4	0,7	0,002

DP = desvio padrão; n = número de pacientes; p = nível de significância

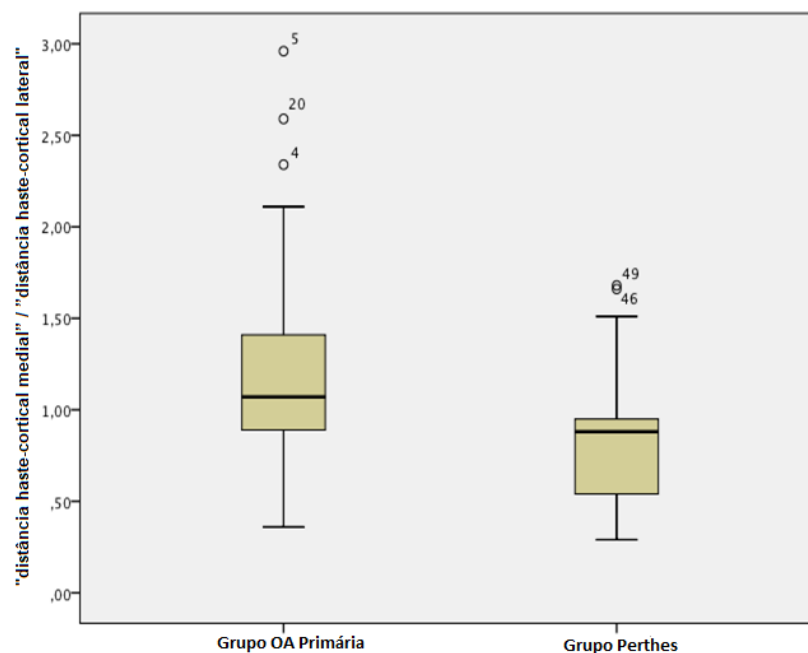


Figura 11 – Centralização do componente femoral ao final do seguimento

4.5.3 Offset femoral calculado pelo método de Sundsvall

Os dados do *offset* femoral médio, calculado pelo método de Sundsvall, nas radiografias de pós-operatório imediato e nas radiografias de final de seguimento do “Grupo Perthes” e do “Grupo Osteoartrose Primária” não apresentaram diferenças estatísticas e foram agrupados na **Tabela 8**.

Tabela 8 – Distribuição dos dados referentes ao *offset* femoral calculado pelo método de Sundsvall

	Grupo Perthes (n = 25)	Grupo Osteoartrose Primária (n = 25)	p
Medida no pós-operatório imediato, mm			
Média (DP)	-65,0 (11092,2)	-16,2 (65,1)	0,079
Mediana (IIR)	-72,0 (-101,1-2,1)	-8,2 (-43,8-21,0)	
Medida no pós-operatório tardio, mm			
Média (DP)	-32,1 (66,8)	-9,9 (59,3)	0,273
Mediana (IIR)	-25,1 (-73,2-8,6)	-13,9(-39,8-37,4)	

DP = desvio padrão; IIR = intervalo interquartil; n = número de pacientes; p = nível de significância

4.6 Complicações e desfecho final

Em nenhum dos casos dos grupos estudados ocorreram episódios de infecção, luxação ou lesão neurológica decorrentes do ato cirúrgico. Ao final do segmento do estudo, não foi indicada ou realizada nenhuma cirurgia de revisão em ambos os grupos.

5. DISCUSSÃO

No período anterior a este estudo, apenas nove estudos reportaram na literatura a realização de ATQs por sequela da DLCP.^{5,8-15} Destes, apenas o de Lee et al.,¹³ em 2016, comparou sua série de casos a um grupo controle, através de um estudo retrospectivo do tipo caso-controle, semelhante a este. Nos demais estudos, consta apenas a reportagem de séries de casos. Nenhum desses estudos, até então publicados, reuniu em suas séries apenas casos realizados com uma ATQ de mesma marca e modelo e operados pela mesma via de acesso.

Neste capítulo, a discussão dos dados segue a sequência utilizada na apresentação dos resultados.

Na formação das amostras, a partir da análise de 810 prontuários de casos de ATQs realizadas por osteoartrose, primária ou secundária, encontramos inicialmente que 55 casos (6,8%) teriam sido realizados por osteoartrose secundária à sequela da DLCP. Posteriormente, após serem submetidos aos critérios de inclusão do "Grupo Perthes" deste estudo, restaram 25 casos (3,1%) que compuseram o grupo. Ao se comparar esses percentuais da amostra com os estudos e registros nacionais de realização de ATQ, como os de Thillemann et al.² e de Furnes et al.,³ os quais, respectivamente, relataram que 0,7% e 1,2% das ATQs realizadas por osteoartrose foram motivados pela sequela da DLCP, nota-se um percentual mais alto em nossa amostra. Acreditamos que tal diferença se deve ao fato de que nossa amostra não foi obtida de registros nacionais, e sim, obtidas de registros de realização de ATQ em um centro de referência para o tratamento da DLCP.

Os primeiros dados apresentados do "Grupo Perthes" e do "Grupo Osteoartrose Primária", se referem ao pareamento dos grupos estudados quanto à lateralidade da cirurgia, ao sexo, à via de acesso cirúrgico, ao tempo de seguimento e à idade na qual os pacientes foram submetidos à ATQ. Na análise da semelhança das variáveis de pareamento dos grupos, todas foram equiparadas estatisticamente, com exceção da variável idade de realização da cirurgia. No entanto, a diferença média de idade entre os grupos foi de apenas 5,9 anos, o que consideramos clinicamente pouco relevante. A idade média de realização da ATQ no "Grupo Perthes" foi de 47,3 anos, dado semelhante à média de 45,3 anos encontrada no artigo de revisão de Hanna et al.,¹⁶ o qual

calculou a idade média de realização da ATQ na seqüela da DLCP de seis diferentes estudos.^{5,8,10-13}

No estudo de Lee et al.,¹³ o pareamento do grupo que realizou ATQ por seqüela da DLCP foi realizado com pacientes portadores de osteoartrose secundária a osteonecrose da cabeça femoral ocorrida na idade adulta. Estes realizam a ATQ, em média, mais precocemente dos que aqueles que a realizam por osteoartrose primária da articulação coxo-femoral.^{3,13} Por outro lado, cerca de 50% das osteonecroses da cabeça femoral no adulto ocorrem secundariamente a doenças sistêmicas, as quais podem ainda estar em sua fase aguda, ou ativa, à época de realização da ATQ.^{70,71} Pacientes com osteoartrose primária de quadril ou secundária à seqüela da DLCP não possuem doenças sistêmicas em fase ativa que sejam a causa da degeneração da articulação do quadril no momento da realização da artroplastia.^{33,43}

Neste estudo, não houve diferenças significantes entre dos grupos quanto ao tempo cirúrgico registrado na ficha anestésica e ao tamanho dos componentes protéticos, femoral e acetabular, utilizados. No entanto, no "Grupo Perthes", cinco casos sofreram fratura femoral periprotética intraoperatória e quatro necessitaram do uso de enxerto ósseo autólogo para a implantação do componente acetabular, ao passo que, no "Grupo Osteoartrose Primária", não foram registrados casos de fratura femoral periprotética ou necessidade do uso de enxertia óssea no período intraoperatório. Apesar da indiferença estatística entre os grupos, o tempo cirúrgico médio de realização da ATQ no "Grupo Perthes" foi ligeiramente maior. Dada a dificuldade técnica de realização da ATQ na seqüela da DLCP, tempos cirúrgicos prolongados são esperados. Nos estudos de Baghdadi et al.⁵ e de Lee et al.¹⁴ foram relatados, respectivamente, tempos médios de realização da ATQ na seqüela da DLCP de 171 minutos e 142,4 minutos, dados que se assemelham ao tempo médio de realização da cirurgia de 154,8 minutos do "Grupo Perthes" neste estudo.

A cavidade acetabular na osteoartrose secundária à seqüela da DLCP deforma-se morfológicamente, tornando-se rasa, alargada em diâmetro e retrovertida em relação à pelve.^{7,48} Essa alteração estrutural pode dificultar a implantação de componentes acetabulares convencionais. Em nosso estudo, apesar de, em média, o diâmetro dos componentes acetabulares implantados

serem semelhantes no grupo estudado e no grupo controle, foi necessária a realização de autoenxertia óssea em quatro casos do “Grupo Perthes” para o posicionamento adequado dos componentes. O dado sugere que a deformação da cavidade acetabular na osteoartrose secundária à sequela da DLCP pode implicar em dificuldades técnicas para implantação de componentes acetabulares convencionais.

A fratura femoral periprotética intraoperatória, presente como complicação em alto percentual, é um dado recorrente na maioria das séries de ATQs realizadas por sequela da DLCP. Segundo Farrell et al.,¹⁴ o índice geral desta complicação em ATQs realizadas por qualquer motivo é de cerca de 3%. Na revisão de literatura de Hanna et al.,¹⁶ a média percentual da ocorrência desta complicação em casos de sequela de DLCP foi de 13,8% para os quatro estudos que utilizaram componentes femorais convencionais. Em contrapartida, esta complicação não ocorreu nos únicos dois estudos que utilizaram componentes femorais primários não convencionais em ATQs motivadas pelas sequelas da DLCP.^{10,12}

No estudo de Al-Khateeb et al.,¹⁰ foi realizada a customização do componente femoral para cada caso a partir da imagem gerada tridimensionalmente por um software, com base em imagens radiográficas e tomográficas pré-operatórias. Já no estudo de Seufert e McGrory,¹² foram utilizados componentes femorais modulares, ou seja, dois componentes independentes se articulam na metáfise femoral, em diferentes posições, conforme o ajuste do cirurgião, fazendo com que se consiga sobrepujar a anatomia anômala. Os estudos posteriores de Lee et al.¹⁴ e de Luo et al.¹⁵ discordaram da necessidade de utilização de implantes femorais não convencionais para a realização de ATQ na sequela da DLCP. Os dois grupos de autores discordantes alegaram que componentes femorais convencionais podem ser utilizados com segurança na sequela da DLCP, desde que o planejamento pré-operatório seja minucioso. Contudo, nos estudos de Lee et al.¹⁴ e de Luo et al.¹⁵, foram reportadas fraturas femorais intraoperatórias em, respectivamente, 11,8% e 2,3% dos casos, contra nenhuma ocorrência desta complicação nas séries dos autores que utilizaram componentes não convencionais. Em nosso estudo, no qual foram utilizados componentes femorais convencionais, o

percentual desta complicação foi de 20%. É importante salientar que, na osteoartrose secundária à sequela da DLCP, as deformidades femorais não se limitam ao local de ocorrência da necrose na infância, ou seja, além das deformidades descritas na cabeça femoral,⁷ o colo femoral se encurta relativamente ao alongamento e a medialização do trocânter maior,^{43,72} o ângulo cervico-diafisário diminui, produzindo uma coxa vara, e ocorre uma incongruência morfológica entre a metáfise e a diáfise femoral.^{72,73} Acreditamos que, conforme a gravidade da deformidade femoral, o uso de componentes femorais modulares ou customizados devem ser considerados a fim de se minimizar a complicação intraoperatória de fratura femoral periprotética.

Em nosso estudo, sete casos (28%) do “Grupo Perthes” foram tratados cirurgicamente na infância com osteotomias femorais varizantes. O tratamento cirúrgico da DLCP na infância é, geralmente, reservado aos casos mais graves e com maior acometimento da epífise.³⁷⁻³⁹ A possível mudança da anatomia femoral, resultante da correção cirúrgica na infância, não influenciou na ocorrência de fratura femoral intraoperatória durante a realização da ATQ no “Grupo Perthes”, sendo que os percentuais de ocorrência desta complicação entre os pacientes tratados cirurgicamente na infância, e os tratados sem cirurgia, foram, respectivamente, de 14,3% e 22,2%. No estudo de Baghdadi et al.,⁵ a fratura femoral periprotética intraoperatória ocorrida durante a realização da ATQ ocorreu em 7% dos pacientes que passaram por cirurgias na infância para tratamento da DLCP e em 10% dos pacientes que foram tratados sem cirurgia quando crianças. Nenhum outro estudo descreveu a comparação da ocorrência de fratura femoral periprotética intraoperatória durante a realização da ATQ, na sequela da DLCP, em pacientes que foram tratados na infância de maneira clínica ou cirúrgica. Acreditamos que mais estudos são necessários para correlacionar estas variáveis.

Ao final do seguimento, na avaliação clínico-funcional realizada através do questionário de Lequesne,⁶⁷ os pacientes do “Grupo Perthes” obtiveram, em média, pontuações significativamente maiores do que os pacientes do “Grupo Osteoartrose Primária”. Ou seja, no momento da avaliação final, os pacientes do grupo principal do estudo estavam, em média, com mais dores e limitações em suas atividades de vida diária. Todos os estudos anteriores a este, que

relataram séries de casos sobre a realização da ATQ na osteoartrose secundária à sequela da DLCP, utilizaram, para avaliação clínico-funcional, o Harris Hip Score,⁵⁵ comparando a pontuação obtida no pré e no pós-operatório. A natureza retrospectiva deste estudo não permitiu a avaliação pré-operatória dos pacientes. Nas oito séries de casos de pacientes relatadas sem grupo controle,^{5,8-12,14,15} houve melhoras significativas na avaliação pelo Harris Hip Score após a realização das ATQs.

No único estudo prévio a este que possui grupo controle, Lee et al.¹³ não reportaram diferenças na avaliação clínico-funcional realizada através do Harris Hip Score entre o grupo estudado e o grupo controle. Acreditamos que há um número elevado de variáveis de confusão para realizar a comparação entre o nosso estudo e o de Lee et al.¹³, como, por exemplo, diferentes graus de gravidades da deformidade no momento de realização da ATQ nos grupos com sequela da DLCP e diferença no diagnóstico que levou à realização da ATQ nos grupos controles.

A deformação morfológica do quadril com osteoartrose na sequela da DLCP, além de dificultar a técnica cirúrgica e gerar mais complicações, também pode comprometer o resultado clínico-funcional da ATQ realizada por sequela da DLCP. Assim como em nosso estudo, diversos autores reportaram dificuldades e resultados clínico-funcionais piores em séries de casos de ATQs convencionais realizadas em quadris morfológicamente deformados por doenças do quadril infantil.^{7,74-78}

A mensuração de distâncias e de ângulos em radiografias digitais através de um *software*, como a realizada neste estudo, pode ser questionada quanto à sua validade, visto que as análises radiográficas nos estudos mais antigos foram descritas a partir de medidas realizadas manualmente, em radiografias impressas em filme. Quanto às medidas de distâncias, pode-se também questionar se as técnicas de posicionamento do paciente para realização das radiografias foram padronizadas e, também, se foram reproduzidas de maneira igual em todos os pacientes. Além disso, pode-se indagar se houve precisão do *software* em calcular distâncias medidas em unidades de milímetros nas imagens digitais. Apesar de alguns estudos terem demonstrado que tais medidas realizadas em radiografias digitais de pós-

operatório de ATQ podem ser confiáveis e reprodutíveis,⁷⁹⁻⁸¹ não é exatamente o que os autores deste trabalho vivenciam em sua realidade local. Por este motivo, neste estudo, optamos por realizar a interpretação das distâncias medidas de maneira proporcional a cada imagem digital, ou seja, os dados analisados são resultados apenas de mensurações de ângulo, razões e subtrações de distâncias medida sem cada imagem. Deste modo, as interpretações dos resultados radiográficos deste estudo independem da precisão do *software* quanto à reprodução da realidade métrica real.

Mesmo com a deformação morfológica acetabular presente na osteoartrose secundária à sequela da DLCP,^{7,48} em nosso estudo, não houve diferenças estatísticas entre os grupos quanto à média dos ângulos de inclinação do componente acetabular mensurados nas radiografias de pós-operatório imediato e de final do seguimento. Nos estudos de Traina et al.,⁸ Seufert e McGrory,¹² Lee et al.,¹³ Luo et al.,¹⁵ e Lee et al.,¹⁴ foram relatados, assim como em nosso estudo, o ângulo médio de inclinação do componente acetabular de ATQs implantadas em casos de osteoartrose secundária à sequela da DLCP. As médias obtidas nesses estudos foram, respectivamente, 38,5°, 47,7°, 38,9°, 39,0° e 40,2°. Estas médias se assemelham às obtidas no “Grupo Perthes” de nosso estudo, a qual foi de 44,1°, nas medidas das radiografias de pós-operatório imediato, e de 43,2°, nas medidas radiografias de seguimento final do estudo. Em nosso estudo, três casos necessitaram de enxerto ósseo estruturado autólogo no teto acetabular para conseguir uma inclinação ideal do componente. Contudo, no escopo geral, os dados nos fazem supor que, na maioria dos casos, a inclinação do componente acetabular, em ATQs realizadas por sequela da DLCP, tende a ficar na zona segura, sugerida por Lewinnek et al.⁸² como sendo entre 30° e 50°.

Previamente a este estudo, apenas duas séries de casos de ATQs, realizadas por osteoartrose secundária à sequela da DLCP, mensuraram a centralização dos componentes femorais no canal femoral. Traina et al.⁸ realizaram a mensuração da centralização do componente femoral através da medida do ângulo formado entre o eixo anatômico femoral e uma linha traçada no eixo maior do componente femoral, considerando não centralizados, em valgo ou em varo, os casos em que o ângulo medido fosse maior ou igual a cinco graus.

Como resultado, descreveram que 91% dos componentes foram posicionados em neutro e 9% em varo. Já no estudo de Pietrzak et al.,⁹ os autores apenas relatam que todos os componentes femorais do estudo foram posicionados em neutro, sem mencionar a metodologia utilizada para este resultado.

Ao buscar na literatura métodos quantitativos de mensuração da centralização de componentes protéticos femorais de ATQs sem cimento, não encontramos metodologias descritas ou consagradas. A metodologia de mensuração da centralização do componente femoral no canal femoral, que desenvolvemos neste estudo, visou obter um dado quantitativo para fins de comparação estatística entre os grupos do estudo. Como resultado, nos dois momentos de mensuração, obtivemos que os componentes femorais tenderam a ser posicionados em valgo para o “Grupo Perthes” e em varo para o “Grupo Osteoartrose Primária”. Apesar dos fatores confundidores, como, por exemplo, erros na técnica cirúrgica de implantação do componente femoral não cimentado, acreditamos que esta diferença de posicionamento reforça o conceito de que o fêmur proximal na seqüela da DLCP tem sua anatomia deformada. Este dado, aliado ao alto índice de fratura femorais periprotéticas intraoperatórias, salienta a dificuldade técnica de implantação do componente femoral em ATQs motivados por osteoartrose secundária à seqüela da DLCP.

Entre as séries de casos de ATQs realizadas por osteoartrose secundária à seqüela da DLCP prévias ao nosso estudo, nenhuma reportou mensurações do *offset* femoral lateral dos quadris após a realização da ATQ. Em nosso estudo, a mensuração do *offset* femoral lateral foi realizada nas radiografias de pós-operatório imediato e do final do seguimento em todos os casos do “Grupo Perthes” e do “Grupo Osteoartrose Primária” pelo método descrito por Kjllberg et al.⁶⁸ e denominado “Método de Sundsvall”. Mahmood et al.,⁶⁹ em 2015, testaram o método de Sundsvall quanto à sua reprodutibilidade em radiografias digitais e validou o mesmo para o uso clínico na mensuração do *offset* femoral em radiografias digitais. Nos dois momentos de medição, tanto o “Grupo Perthes” quanto o “Grupo Osteoartrose Primária” obtiveram valores médios negativos em relação ao quadril contralateral, inferindo que os *offsets* femorais laterais nos quadris operados, em média, diminuíram. Apesar do fato de o *offset* femoral lateral médio, mensurado pelo método de Sundsvall, ter sido consideravelmente

menor no “Grupo Perthes” em relação ao “Grupo Osteoartrose Primária”, com uma diferença das médias de -48,8 mm nas radiografias de pós-operatório imediato e de -22,2 mm nas radiografias de seguimento final do estudo, estas diferenças não foram estatisticamente significantes. Existe a possibilidade da presença prévia de insuficiência abduutora secundária ao alongamento proximal e à medialização do trocânter maior nos quadris com seqüela da DLCP. Por isso, acreditamos que mais estudos devem ser realizados para determinar a importância do restabelecimento do *offset* lateral nas reconstruções artroplásticas desses quadris.

No tempo de seguimento final médio de 62,2 meses do “Grupo Perthes”, a durabilidade do implante foi de 100%. Este dado é concordante com as demais séries de ATQ motivada por osteoartrose secundária à seqüela da DLCP neste tempo de seguimento,¹⁶ no entanto, acreditamos que nosso tempo de seguimento é insuficiente para avaliar durabilidade de ATQs.

O *deficit* neurológico como complicação pós-operatória de ATQs motivadas por osteoartrose secundária à seqüela da DLCP, especialmente a paralisia do nervo ciático, foi notada em cinco séries.^{5,8,13-15} No entanto, em outras quatro séries, nenhum caso foi descrito.⁹⁻¹² Em nosso estudo, nenhum caso de *deficit* neurológico em pós-operatório de realização das ATQs foi notado. Acreditamos que mais estudos são necessários para avaliar se o risco de *deficit* neurológico pós-operatório é aumentado em ATQs motivadas pela seqüela da DLCP.

Nosso estudo possui algumas limitações. Primeiramente, por ser um estudo retrospectivo e realizado em um centro único, o viés de seleção dos grupos do estudo pode afetar alguns dos achados, devendo estes ser futuramente confrontados com estudos prospectivos e multicêntricos. Em segundo lugar, nossa amostra é pequena, o que se deve, em parte, à baixa prevalência da DLCP na população geral e do fato de que uma minoria dos casos apenas evolui para osteoartrose secundária em estágio avançado. Em terceiro lugar, as cirurgias foram realizadas por diversos cirurgiões, o que pode afetar, principalmente, a comparação dos grupos. Por fim, a análise clínico-funcional foi realizada por um questionário padronizado. Esta avaliação poderia ser mais objetiva e mais válida se realizada quantitativamente, por medidas objetivas e análises de marcha.

6. CONCLUSÕES

1. Há risco aumentado de fratura femoral periprotética intraoperatória nas ATQs sem cimento convencionais quando realizadas em casos de osteoartrose secundária à sequela da DLCP.

2. Pacientes que realizam ATQ sem cimento, motivada por osteoartrose secundária à sequela da DLCP, têm resultados clínico-funcionais piores dos que realizam a mesma cirurgia motivada por osteoartrose primária do quadril.

3. Os componentes femorais da ATQ sem cimento convencional tendem a ser implantados mais em valgo no canal femoral nos casos motivados por osteoartrose secundária à sequela da DLCP do que nos casos motivados por osteoartrose primária do quadril.

7. ANEXOS

Anexo A - Carta de aprovação da Comissão de Ética para Análise de Projetos de Pesquisa.



Hospital das Clínicas da FMUSP
Comissão de Ética para Análise de Projetos de Pesquisa - CAPPesq

PROJETO DE PESQUISA

Título: "AVALIAÇÃO CLÍNICA E RADIOGRÁFICA DA ARTROPLASTIA TOTAL DO QUADRIL SEM CIMENTO. ESTUDO COMPARATIVO ENTRE A OSTEOARTROSE PRIMÁRIA E A SEQUELA DA DOENÇA DE LEGG-CALVÉ-PERTHES."

Pesquisador Responsável: Prof. Dr. Alberto Tesconi Croci

Versão: 1

Pesquisador Executante: Dennis Sansanovicz

CAAE: 41768115.4.0000.0068

Coautores: José Ricardo Negreiros Vicente

Finalidade Acadêmica: Mestrado

Orientador: Prof. Dr. Alberto Tesconi Croci

Instituição: HCFMUSP

Departamento: ORTOPEDIA E TRAUMATOLOGIA

PARECER CONSUBSTANCIADO DO CEP

Registro on-line: 13035

Número do Parecer: 965.611

Data da Relatoria: 25/02/2015

Apresentação do Projeto: Avaliação clínica e radiográfica da artroplastia total do quadril sem cimento. Estudo comparativo entre a Osteoartrose Primária e a Sequela da Doença de Legg-Calvé-Perthes.

Objetivo da Pesquisa: Determinar a sobrevida de ATQ's de um modelo único realizadas em casos de OA secundária à DLCP no IOT-HCFMUSP entre os anos de 2006 e 2012 e compará-la a um grupo controle. Este último será composto por casos de ATQ's do mesmo modelo realizadas em casos de OA primária, no mesmo instituto, no mesmo período e com idades pareadas às do grupo estudado.

Avaliação dos Riscos e Benefícios: Por se tratar de um estudo retrospectivo que envolverá apenas a análise de prontuários, retornos ambulatoriais da rotina e possíveis retornos ambulatoriais agendados, não é previsto pelos pesquisadores qualquer risco de comprometimento da saúde que seja adicional ao tratamento rotineiro do paciente envolvido na pesquisa.

Rua Dr. Ovidio Pires de Campos, 225 - Prédio da Administração - 5º andar
CEP 05403-010 - São Paulo - SP.

55 11 2661-7585 - 55 11 2661-6442 ramais: 16, 17, 18 | marcia.carvalho@hc.fm.usp.br



Hospital das Clínicas da FMUSP
Comissão de Ética para Análise de Projetos de Pesquisa - CAPPesq

Comentários e Considerações sobre a Pesquisa: Desenho estudo adequado e corretamente descrito.

Considerações sobre os Termos de apresentação obrigatória: Adequados.

Recomendações: Aprovação.

Conclusões ou Pendências e Lista de Inadequações: Sem pendências.

Situação do Parecer: Aprovado.

Necessita Apreciação da CONEP: Não.

Considerações Finais a critério do CEP: Em conformidade com a Resolução CNS nº 466/12 – cabe ao pesquisador: a) desenvolver o projeto conforme delineado; b) elaborar e apresentar relatórios parciais e final; c) apresentar dados solicitados pelo CEP, a qualquer momento; d) manter em arquivo sob sua guarda, por 5 anos da pesquisa, contendo fichas individuais e todos os demais documentos recomendados pelo CEP; e) encaminhar os resultados para publicação, com os devidos créditos aos pesquisadores associados e ao pessoal técnico participante do projeto; f) justificar perante o CEP interrupção do projeto ou a não publicação dos resultados.

São Paulo, 25 de Fevereiro de 2015

Prof. Dr. Alfredo José Mansur
Coordenador
Comissão de Ética para Análise
de Projetos de Pesquisa - CAPPesq

Anexo B – Termo de Consentimento Livre e Esclarecido

HOSPITAL DAS CLÍNICAS DA FACULDADE DE MEDICINA DA UNIVERSIDADE DE SÃO PAULO

TERMO DE CONSENTIMENTO LIVRE E ESCLARECIDO

DADOS DE IDENTIFICAÇÃO DO SUJEITO DA PESQUISA OU RESPONSÁVEL LEGAL

1. NOME:
- DOCUMENTO DE IDENTIDADE Nº: SEXO: M F
- DATA NASCIMENTO:/...../.....
- ENDEREÇO: Nº APTO:
- BAIRRO: CIDADE:
- CEP: TELEFONE: DDD (.....)
2. RESPONSÁVEL LEGAL
- NATUREZA (grau de parentesco, tutor, curador etc.)
- DOCUMENTO DE IDENTIDADE: SEXO: M F
- DATA NASCIMENTO:/...../.....
- ENDEREÇO: Nº APTO:
- BAIRRO: CIDADE:
- CEP: TELEFONE: DDD (.....)

DADOS SOBRE A PESQUISA

1. TÍTULO DO PROTOCOLO DE PESQUISA:
- "Avaliação clínica e radiográfica da artroplastia total do quadril sem cimento. Estudo comparativo entre a Osteoartrose Primária e a Sequela da Doença de Legg-Calvé-Perthes."

PESQUISADOR: Prof. Dr. Alberto Tesconi Croci
 CARGO/FUNÇÃO: Professor Associado da FMUSP - INSCRIÇÃO CONSELHO REGIONAL Nº 36200 (SP)
 UNIDADE DO HCFMUSP: IOT

3. AVALIAÇÃO DO RISCO DA PESQUISA:

RISCO MÍNIMO RISCO MÉDIO
 RISCO BAIXO RISCO MAIOR

4. DURAÇÃO DA PESQUISA: 24 meses.

HOSPITAL DAS CLÍNICAS DA FACULDADE DE MEDICINA DA UNIVERSIDADE DE SÃO PAULO

- 1 - O objetivo deste estudo é determinar a sobrevida de ATQ's de um modelo único realizadas em casos de OA secundária à DLCP no IOT-HCFMUSP entre os anos de 2006 e 2012 e compará-la a um grupo controle. Este último será composto por casos de ATQ's do mesmo modelo realizadas em casos de OA primária, no mesmo instituto, no mesmo período e com idades pareadas às do grupo estudado.
- 2 - O estudo será conduzido durante seu acompanhamento ambulatorial rotineiro de retorno. Em alguns casos, poderemos convocá-lo neste mesmo ambulatório em datas fora da rotina habitual, conforme sua disponibilidade, com o fim de obter mais dados sobre sua evolução. Você será questionado sobre seu histórico de saúde e sobre sua qualidade de vida atual.
- 3 - O acompanhamento radiológico seguirá o que você faz na sua rotina ambulatorial de acompanhamento da sua prótese de quadril. Não serão realizados outros procedimentos médicos para o estudo.
- 4 - Não há riscos ou desconfortos adicionais para sua participação no estudo.
- 5 - Não há benefício direto para o participante do estudo. No entanto, você poderá saber mais detalhes sobre seu caso e terá mais tempo para sanar suas dúvidas.
- 6 - Quando convocado fora de sua rotina de retornos no ambulatório, poderemos flexibilizar seu acompanhamento rotineiro para seu maior conforto.
- 7 - Garantia de acesso: em qualquer etapa do estudo, você terá acesso aos profissionais responsáveis pela pesquisa para esclarecimento de eventuais dúvidas. O principal investigador é o Prof. Dr. Alberto Tesconi Croci que pode ser encontrado no endereço Rua Dr. Ovídeo Pires de Campos, 333 - 3º andar – Tel: 2661-6888. Se você tiver alguma consideração ou dúvida sobre a ética da pesquisa, entre em contato com o Comitê de Ética em Pesquisa (CEP) Rua Dr. Ovídio Pires de Campos, 225 - 5º andar Tel: 2661-6442 ramais 16, 17, 18. E-mail: cappesq.adm@hc.fm.usp.br
- 8 - É garantida a liberdade da retirada de consentimento a qualquer momento e deixar de participar do estudo, sem qualquer prejuízo à continuidade de seu tratamento na Instituição;
- 09 - Direito de confidencialidade – As informações obtidas serão analisadas em conjunto com outros pacientes, não sendo divulgado a identificação de nenhum paciente;
- 10 - Direito de ser mantido atualizado sobre os resultados parciais das pesquisas, quando em estudos abertos, ou de resultados que sejam do conhecimento dos pesquisadores;
- 11 - Despesas e compensações: não há despesas pessoais para o participante em qualquer fase do estudo, incluindo exames e consultas. Também não há compensação financeira relacionada à sua participação. Se existir qualquer despesa adicional, ela será absorvida pelo orçamento da pesquisa.
- 12 - Compromisso do pesquisador de utilizar os dados e o material coletado somente para esta pesquisa.

Acredito ter sido suficientemente informado a respeito das informações que li ou que foram lidas para mim, descrevendo o estudo "Avaliação clínica e radiográfica da artroplastia total do quadril sem

cimento. Estudo comparativo entre a Osteoartrose Primária e a Sequela da Doença de Legg-Calvé-Perthes.”

3

Eu discuti com o Prof. Dr. Alberto Tesconi Croci sobre a minha decisão em participar nesse estudo. Ficaram claros para mim quais são os propósitos do estudo, os procedimentos a serem realizados, seus desconfortos e riscos, as garantias de confidencialidade e de esclarecimentos permanentes. Ficou claro também que minha participação é isenta de despesas e que tenho garantia do acesso a tratamento hospitalar quando necessário. Concordo voluntariamente em participar deste estudo e poderei retirar o meu consentimento a qualquer momento, antes ou durante o mesmo, sem penalidades ou prejuízo ou perda de qualquer benefício que eu possa ter adquirido, ou no meu atendimento neste Serviço.

_____ Data ____ / ____ / ____
Assinatura do paciente/representante legal

_____ Data ____ / ____ / ____
Assinatura da testemunha

Para casos de pacientes menores de 18 anos, analfabetos, semi-analfabetos ou portadores de deficiência auditiva ou visual.

(Somente para o responsável do projeto)

Declaro que obtive de forma apropriada e voluntária o Consentimento Livre e Esclarecido deste paciente ou representante legal para a participação neste estudo.

_____ Data ____ / ____ / ____
Assinatura do responsável pelo estudo

Anexo C – Questionário funcional de Lequesne

Tradução do Questionário de Lequesne

PACIENTES E MÉTODOS

O QUESTIONÁRIO DE LEQUESNE

A versão do questionário de Lequesne utilizada neste trabalho foi a atualizada por Faucher em 2003⁽⁴⁾ e composto por 11 questões (Quadro 1).

QUADRO 1 QUESTIONÁRIO ALGOFUNCIONAL DE LEQUESNE (APLICAR SEPARADAMENTE PARA JOELHO E QUADRIL)

Dor ou desconforto	
• Durante o descanso noturno:	
- nenhum ou insignificante	0
- somente em movimento ou em certas posições	1
- mesmo sem movimento	2
• rigidez matinal ou dor que diminui após se levantar	
- 1 minuto ou menos	0
- mais de 1 minuto porém menos de 15 minutos	1
- mais 15 minutos	2
• depois de andar por 30 minutos	0 - 1
• enquanto anda	
- nenhuma	0
- somente depois de andar alguma distância	1
- logo depois de começar a andar e aumenta se continuar a andar	2
- depois de começar a andar, não aumentando	1
• ao ficar sentado por muito tempo (2 horas)	(somente se quadril) 0 - 1
• enquanto se levanta da cadeira, sem ajuda dos braços	(somente se joelho) 0 - 1
Máxima distância caminhada/andada (pode caminhar com dor):	
- sem limite	0
- mais de 1 km, porém com alguma dificuldade	1
- aproximadamente 1 km (em + ou - 15 minutos)	2
- de 500 a 900 metros (aproximadamente 8 a 15 minutos)	3
- de 300 a 500 metros	4
- de 100 a 300 metros	5
- menos de 100 metros	6
- com uma bengala ou muleta	1
- com 2 muletas ou 2 bengalas	2
Atividades do dia-a-dia/vida diária (Aplicar somente para quadril)*	
- colocar as meias inclinando-se para frente	0 - 2*
- pegar um objeto no chão	0 - 2*
- subir ou descer um andar de escadas	0 - 2*
- pode entrar e sair de um carro	0 - 2*
Atividades do dia-a-dia/vida diária (aplicar somente para joelho)*	
- consegue subir um andar de escadas	0 - 2*
- consegue descer um andar de escadas	0 - 2*
- agachar-se ou ajoelhar-se	0 - 2*
- consegue andar em chão irregular / esburacado	0 - 2*
*Sem dificuldade: 0	
Com pouca dificuldade: 0,5	
Com dificuldade: 1	
Com muita dificuldade: 1,5	
Incapaz: 2	
Soma da pontuação	
Extremamente grave (igual ou maior que 14 pontos)	
Muito grave (11 a 13 pontos)	
Grave (8 a 10 pontos)	
Moderada (5 a 7 pontos)	
Pouco acometimento (1 a 4 pontos)	

Anexo D – Dados do “Grupo Perthes”

Grupo Perthes	Lado operado	Sexo	Idade (anos)	Data da cirurgia	Fim do seguimento	Seguimento (meses)
Quadril 1	Direito*	M	42	Março de 2012	Fevereiro de 2017	59
Quadril 2	Esquerdo*	M	43	Março de 2013	Julho de 2017	52
Quadril 3	Esquerdo	M	53	Agosto de 2011	Março de 2017	67
Quadril 4	Direito	M	44	Julho de 2013	Abril de 2017	45
Quadril 5	Esquerdo	M	58	Janeiro de 2015	Abril de 2017	27
Quadril 6	Esquerdo	M	41	Fevereiro de 2011	Junho de 2017	76
Quadril 7	Direito	M	54	Fevereiro de 2012	Maio de 2017	63
Quadril 8	Esquerdo	M	36	Abril de 2012	Janeiro de 2017	57
Quadril 9	Esquerdo	M	49	Novembro de 2013	Março de 2017	40
Quadril 10	Esquerdo	F	54	Julho de 2013	Julho de 2017	48
Quadril 11	Direito	F	42	Agosto de 2012	Junho de 2017	58
Quadril 12	Esquerdo	M	65	Junho de 2013	Maio de 2017	46
Quadril 13	Esquerdo**	F	43	Setembro de 2011	Fevereiro de 2017	65
Quadril 14	Direito**	F	44	Fevereiro de 2012	Junho de 2017	64
Quadril 15	Direito	M	53	Outubro de 2012	Agosto de 2017	58
Quadril 16	Direito	M	58	Novembro de 2011	Junho de 2017	67
Quadril 17	Esquerdo	F	46	Abril de 2008	Maio de 2017	109
Quadril 18	Direito	M	42	Fevereiro /08	Abril de 2017	110
Quadril 19	Direito	F	48	Março de 2012	Julho de 2017	64
Quadril 20	Direito	M	32	Setembro de 2012	Janeiro de 2017	52
Quadril 21	Esquerdo	M	50	Agosto de 2012	Junho de 2017	58
Quadril 22	Direito***	F	44	Março de 2011	Abril de 2017	73
Quadril 23	Esquerdo***	F	46	Fevereiro de 2014	Agosto de 2017	42
Quadril 24	Esquerdo	M	42	Fevereiro de 2011	Agosto de 2017	78
Quadril 25	Direito	M	53	Janeiro de 2011	Junho de 2017	77

*Os quadris 1 e 2 representam o mesmo paciente (bilateral)

** Os quadris 13 e 14 representam o mesmo paciente (bilateral)

*** Os quadris 22 e 23 representam o mesmo paciente (bilateral)

Anexo E – Dados intrínsecos do “Grupo Osteoartrose Primária”

Grupo						
Osteoartrose Primária	Lado operado	Sexo	Idade (anos)	Data da cirurgia	Fim do seguimento	Seguimento (meses)
Quadril 1	Esquerdo	M	53	Fevereiro de 2011	Junho de 2017	76
Quadril 2	Direito	F	54	Abril de 2012	Abril de 2017	60
Quadril 3	Direito	M	50	Agosto de 2012	Julho de 2017	59
Quadril 4	Direito*	F	54	Outubro de 2010	Mai de 2017	79
Quadril 5	Esquerdo*	F	55	Fevereiro de 2011	Março de 2017	73
Quadril 6	Esquerdo	F	45	Setembro de 2011	Março de 2017	66
Quadril 7	Direito	M	57	Janeiro de 2012	Agosto de 2017	67
Quadril 8	Direito**	M	49	Agosto de 2010	Fevereiro de 2017	78
Quadril 9	Esquerdo**	M	54	Janeiro de 2015	Agosto de 2017	31
Quadril 10	Esquerdo	M	45	Abril de 2012	Junho de 2017	58
Quadril 11	Esquerdo	F	56	Novembro de 2008	Mai de 2017	102
Quadril 12	Direito	F	60	Setembro de 201/08	Abril de 2017	104
Quadril 13	Esquerdo	M	52	Julho de 2012	Março de 2017	56
Quadril 14	Esquerdo	F	63	Dezembro de 2012	Fevereiro de 2017	50
Quadril 15	Esquerdo	M	55	Dezembro de 2011	Fevereiro de 2017	62
Quadril 16	Esquerdo***	F	55	Dezembro de 2010	Junho de 2017	72
Quadril 17	Direito***	F	56	Outubro de 2011	Janeiro de 2017	63
Quadril 18	Direito	M	50	Março de 2012	Fevereiro de 2017	59
Quadril 19	Direito	M	50	Abril de 2011	Mai de 2017	73
Quadril 20	Esquerdo	F	49	Setembro de 201/12	Mai de 2017	56
Quadril 21	Direito	F	57	Novembro de 2011	Janeiro de 2017	62
Quadril 22	Direito	M	53	Outubro de 2011	Janeiro de 2017	63
Quadril 23	Esquerdo	F	51	Abril de 2012	Janeiro de 2017	57
Quadril 24	Esquerdo	M	49	Junho de 2012	Março de 2017	57
Quadril 25	Direito	F	59	Dezembro de 2012	Fevereiro de 2017	50

*Os quadris 4 e 5 representam o mesmo paciente (bilateral)

** Os quadris 8 e 9 representam o mesmo paciente (bilateral)

*** Os quadris 16 e 17 representam o mesmo paciente (bilateral)

Anexo F – Dados cirúrgicos do “Grupo Perthes”

Grupo Perthes	CF (mm)	CA (mm)	Tempo		Fratura intraoperatória	Enxerto autólogo	Osteotomia
			cirúrgico (min)	Cirurgia prévia			
Quadril 1	12	52	150	Não	Não	Sim (NT)	Não
Quadril 2	12	52	130	Não	Não	Não	Não
Quadril 3	16	54	165	Não	Não	Não	Não
Quadril 4	15	52	150	Não	Não	Não	Não
				Sim	Não	Não	Não
Quadril 5	12	54	210	(OV)			
Quadril 6	10	52	140	Não	Não	Não	Não
				Sim	Não	Não	Não
Quadril 7	11	52	120	(OV)			
				Sim	Não	Não	Não
Quadril 8	9	46	180	(OV)			
				Sim	Não	Sim (NT)	Não
Quadril 9	13	48	195	(OV)			
Quadril 10	12	48	135	Não	Sim (TM)	Não	Não
Quadril 11	11	48	145	Não	Não	Não	Não
Quadril 12	12	50	125	Não	Não	Não	Não
Quadril 13	9	46	155	Não	Não	Não	Não
Quadril 14	9	46	165	Não	Sim (MF)	Não	Não
Quadril 15	9	48	180	Não	Sim (MF)	Não	Não
Quadril 16	14	56	150	Não	Sim (MF)	Não	Não
				Sim	Não	Não	Não
Quadril 17	12	50	155	(OV)			
Quadril 18	12	54	120	Não	Não	Não	Não
Quadril 19	9	50	150	Não	Sim (MF)	Não	Não
Quadril 20	12	52	90	Não	Não	Não	Não
Quadril 21	14	56	210	Não	Não	Sim (FA)	Não
				Sim	Não	Sim (NT)	Sim (OFE)
Quadril 22	11	48	210	(OV)			
				Sim	Não	Não	Não
Quadril 23	11	48	150	(OV)			
Quadril 24	11	54	125	Não	Não	Não	Não
Quadril 25	16	54	165	Não	Não	Não	Não

CF: componente femoral; CA: componente acetabular; OV: osteotomia varizante; TM: troncânter maior; MF: metáfise femoral; NT: “neoteto”; FA: fundo acetabular; OFE: osteotomia femoral de encurtamento.

Anexo G – Dados cirúrgicos do “Grupo osteoartrose Primária”

Grupo Osteoartrose Primária	Tempo			Cirurgia prévia	Fratura intraoperatória	Enxerto autólogo	Osteomia
	CF (mm)	CA (mm)	cirúrgico (min)				
Quadril 1	10	54	140	Não	Não	Não	Não
Quadril 2	14	52	165	Não	Não	Não	Não
Quadril 3	15	56	185	Não	Não	Não	Não
Quadril 4	13	58	180	Não	Não	Não	Não
Quadril 5	12	56	160	Não	Não	Não	Não
Quadril 6	11	52	120	Não	Não	Não	Não
Quadril 7	11	54	120	Não	Não	Não	Não
Quadril 8	12	54	105	Não	Não	Não	Não
Quadril 9	14	60	120	Não	Não	Não	Não
Quadril 10	13	52	100	Não	Não	Não	Não
Quadril 11	10	48	105	Não	Não	Não	Não
Quadril 12	11	48	120	Não	Não	Não	Não
Quadril 13	13	54	135	Não	Não	Não	Não
Quadril 14	13	46	100	Não	Não	Não	Não
Quadril 15	11	52	180	Não	Não	Não	Não
Quadril 16	14	52	97	Não	Não	Não	Não
Quadril 17	14	52	180	Não	Não	Não	Não
Quadril 18	15	56	185	Não	Não	Não	Não
Quadril 19	10	50	140	Não	Não	Não	Não
Quadril 20	9	46	150	Não	Não	Não	Não
Quadril 21	12	52	125	Não	Não	Não	Não
Quadril 22	15	56	180	Não	Não	Não	Não
Quadril 23	12	52	120	Não	Não	Não	Não
Quadril 24	16	50	150	Não	Não	Não	Não
Quadril 25	12	46	90	Não	Não	Não	Não

CF: componente femoral; CA: componente acetabular; OV: osteotomia varizante

Anexo H – Dados cirúrgicos do “Grupo Perthes” medidos na radiografia de pós-operatório imediato

Grupo Perthes	Inclinação do CA (°)	Distância		H- CM	OF	OF	OF
		H-CM (mm)	H-CM (mm)	H-CL	operado (mm)	contralateral (mm)	diferencial* (mm)
Quadril 1	41,9	40,5	26,7	1,5	685,4	786,5	-101,1
Quadril 2	54,8	63,0	80,9	0,8	1219,8	1287,3	-67,5
Quadril 3	39,5	43,2	53,9	0,9	720,9	738,7	-17,8
Quadril 4	41,5	40,6	45,7	0,9	701,5	776,7	-75,3
Quadril 5	35,7	30,0	45,1	0,7	803,3	758,3	45,7
Quadril 6	50,2	47,7	51,7	0,9	1348,3	1350,5	-2,2
Quadril 7	46,2	62,3	46,7	1,3	1234,8	1308,8	-74,1
Quadril 8	47,5	58,5	90,3	0,6	1248,1	1527,1	-278,9
Quadril 9	26,0	33,2	72,9	0,5	691,5	848,6	-157,0
Quadril 10	48,5	35,3	37,6	0,9	756,5	828,5	-72,0
Quadril 11	47,9	54,7	116,9	0,5	1309,2	1384,5	-75,3
Quadril 12	52,4	39,8	40,0	1,00	736,7	806,4	-69,7
Quadril 13	48,0	24,3	46,5	0,5	788,8	827,9	-39,1
Quadril 14	50,2	33,8	38,1	0,9	806,7	780,8	26,4
Quadril 15	45,9	15,5	53,1	0,3	700,7	797,0	-96,3
Quadril 16	46,9	49,5	65,4	0,8	796,3	1001,8	-205,6
Quadril 17	42,7	29,1	75,9	0,4	784,9	969,1	-184,2
Quadril 18	50,6	43,0	78,3	0,5	1483,7	1410,4	73,4
Quadril 19	43,4	35,1	70,2	0,5	1086,5	1267,0	-180,5
Quadril 20	38,1	54,5	81,8	0,7	1317,9	1561,8	-243,8
Quadril 21	45,2	46,8	27,7	1,7	730,5	733,7	-3,2
Quadril 22	36,3	46,6	31,0	1,5	804,6	764,7	39,9
Quadril 23	46,6	78,0	81,9	1,00	1509,	1333,1	176,2
Quadril 24	38,4	51,6	31,0	1,7	917,2	995,6	-78,4
Quadril 25	39,2	48,8	50,9	1,00	856,8	820,4	36,4

CA: componente acetabular; H-CM: haste-cortical medial; H-CL: haste-cortical lateral; OF: *offset*. *OF diferencial: OF do lado operado subtraído do OF contralateral.

Anexo I – Dados cirúrgicos do “Grupo Perthes” medidos na radiografia do final do seguimento

Grupo Perthes	Inclinação do CA (°)	Distância		H- CM	OF	OF	OF
		H-CM (mm)	H-CM (mm)	H-CL	operado (mm)	contra-lateral (mm)	diferencial* (mm)
Quadril 1	43,9	34,5	28,1	1,2	618,1	652,0	-33,9
Quadril 2	53,0	30,4	36,9	0,8	652,0	618,1	33,9
Quadril 3	40,8	51,1	53,8	0,9	800,7	775,6	-25,1
Quadril 4	38,3	39,2	39,2	1,0	646,4	669,0	-22,6
Quadril 5	37,7	40,0	57,2	0,7	878,8	952,0	-73,2
Quadril 6	47,5	28,2	30,4	0,9	731,7	659,4	72,3
Quadril 7	45,1	42,7	27,0	1,6	813,9	756,1	57,9
Quadril 8	45,3	38,5	38,8	1,0	873,3	932,7	-59,4
Quadril 9	26,3	26,4	72,2	0,4	677,5	725,2	-47,7
Quadril 10	49,3	44,4	46,6	1,0	868,5	967,9	-99,5
Quadril 11	49,0	44,4	53,4	0,8	914,7	924,2	-9,5
Quadril 12	50,1	36,9	41,2	0,9	607,3	699,1	-91,8
Quadril 13	46,9	23,2	42,1	0,6	649,4	701,4	-52,1
Quadril 14	50,7	21,0	29,4	0,7	701,4	649,4	52,1
Quadril 15	44,0	31,6	55,4	0,6	739,5	881,3	-141,8
Quadril 16	45,6	55,6	72,9	0,8	807,6	991,7	-184,1
Quadril 17	43,2	28,8	75,4	0,4	821,8	950,8	-129,7
Quadril 18	51,1	17,5	45,8	0,4	688,4	679,9	8,6
Quadril 19	44,9	21,7	30,5	0,7	594,8	606,2	-11,4
Quadril 20	33,3	49,8	51,6	1,00	950,3	929,2	21,1
Quadril 21	43,1	45,8	23,9	1,9	729,0	729,3	-0,3
Quadril 22	28,8	41,8	30,5	1,4	677,2	752,5	-75,3
Quadril 23	47,5	37,2	35,3	1,1	752,5	677,2	75,3
Quadril 24	35,1	48,2	21,8	2,2	720,6	772,7	-52,1
Quadril 25	39,3	55,3	62,0	0,9	919,1	932,6	-13,6

CA: componente acetabular; H-CM: haste-cortical medial; H-CL: haste-cortical lateral; OF: offset. *OF diferencial: OF do lado operado subtraído do OF contralateral

Anexo J – Dados cirúrgicos do “Grupo Osteoartrose Primária” medidos na radiografia de pós-operatório imediato

Grupo Osteoartrose Primária	Inclinação do CA (°)	Distância		H- CM	OF operado	OF contra- lateral	OF diferencial*
		H-CM (mm)	H-CM (mm)	H- CL	(mm)	(mm)	(mm)
Quadril 1	48,9	50,9	24,1	2,1	910,7	980,7	-70,0
Quadril 2	39,8	42,1	47,1	0,9	815,4	823,7	-8,2
Quadril 3	50,9	47,7	70,0	0,7	821,6	802,1	19,6
Quadril 4	40,9	59,0	25,2	2,3	1017,2	996,1	21,0
Quadril 5	45,1	72,7	24,3	3,0	1018,4	1011,7	6,7
Quadril 6	38,9	45,1	40,2	1,1	869,0	911,7	-42,7
Quadril 7	35,9	37,6	50,8	0,7	853,9	818,1	35,8
Quadril 8	40,7	58,8	33,6	1,8	1024,8	896,7	127,8
Quadril 9	39,7	44,8	42,1	1,1	790,1	919,5	-129,4
Quadril 10	48,7	38,2	40,5	0,9	802,9	885,9	-83,0
Quadril 11	42,9	42,2	39,8	1,1	899,3	986,5	-87,3
Quadril 12	39,8	70,8	39,8	1,8	866,6	961,1	-94,5
Quadril 13	37,3	54,7	50,6	1,1	1255,0	1417,7	-163,7
Quadril 14	42,6	89,9	70,5	1,3	1358,4	1373,5	-15,0
Quadril 15	41,6	42,0	30,9	1,4	774,4	771,5	3,0
Quadril 16	41,3	42,5	64,7	0,7	878,3	872,9	5,4
Quadril 17	42,7	42,0	66,6	0,6	872,7	844,1	28,6
Quadril 18	51,1	47,2	67,5	0,7	820,6	795,3	25,4
Quadril 19	51,0	42,0	31,0	1,4	870,6	884,0	-13,4
Quadril 20	43,6	28,7	11,1	2,6	799,5	711,1	88,3
Quadril 21	39,7	46,9	33,2	1,4	881,6	895,5	-13,9
Quadril 22	56,5	33,1	33,4	1,0	800,8	753,4	47,4
Quadril 23	33,9	24,3	66,3	0,4	802,7	846,4	-43,8
Quadril 24	43,1	59,8	46,5	1,3	724,9	766,9	-42,0
Quadril 25	59,1	42,2	42,5	1,0	835,7	842,8	-7,1

CA: componente acetabular; H-CM: haste-cortical medial; H-CL: haste-cortical lateral; OF: offset. *OF diferencial: OF do lado operado subtraído do OF contralateral.

Anexo K – Dados cirúrgicos do “Grupo Osteoartrose Primária” medidos na radiografia do final do seguimento

Grupo Osteoartrose Primária	Inclinação do CA (°)	Distância		H- CM	OF	OF	OF
		H-CM (mm)	H-CM (mm)	H- CL	operado (mm)	contra- lateral (mm)	diferencial* (mm)
Quadril 1	50,9	53,2	30,8	1,7	986,1	982,8	3,4
Quadril 2	39,5	47,9	65,7	0,7	909,3	923,3	-14,0
Quadril 3	49,1	112,5	70,0	1,6	932,2	892,3	39,9
Quadril 4	41,2	56,7	25,9	2,2	1008,2	968,0	40,2
Quadril 5	46,0	72,1	23,7	3,0	968,0	1008,2	-40,2
Quadril 6	37,5	36,4	42,1	0,9	928,5	954,2	-25,7
Quadril 7	35,3	40,0	42,2	0,9	903,9	885,9	18,0
Quadril 8	41,1	48,8	23,3	2,1	824,6	734,0	90,6
Quadril 9	38,5	39,8	37,2	1,1	734,0	824,5	-90,6
Quadril 10	46,9	40,7	40,5	1,0	935,3	1020,9	-85,6
Quadril 11	43,6	35,0	32,8	1,1	714,3	794,4	-80,1
Quadril 12	36,2	52,8	37,2	1,4	694,6	729,9	-35,3
Quadril 13	35,0	33,2	26,1	1,3	659,1	698,9	-39,8
Quadril 14	40,0	61,9	44,2	1,4	830,8	866,0	-35,3
Quadril 15	42,5	44,7	22,1	2,0	720,7	683,3	37,4
Quadril 16	42,6	35,3	48,2	0,7	744,4	758,3	-13,9
Quadril 17	40,8	57,1	56,6	1,0	758,3	744,4	13,9
Quadril 18	47,6	112,8	62,0	1,8	943,4	905,7	37,7
Quadril 19	49,6	62,4	62,8	1,0	1437,5	1476,3	-38,7
Quadril 20	42,6	40,0	13,3	3,0	883,1	814,6	68,5
Quadril 21	41,1	58,5	29,1	2,0	895,2	893,4	1,8
Quadril 22	55,8	31,0	33,4	0,9	843,3	745,0	98,3
Quadril 23	32,0	36,4	63,3	0,6	895,2	967,9	-72,7
Quadril 24	43,2	66,9	69,1	1,0	752,3	900,5	-148,2
Quadril 25	57,0	37,0	26,1	1,4	690,5	668,7	21,8

CA: componente acetabular; H-CM: haste-cortical medial; H-CL: haste-cortical lateral; OF: offset. *OF diferencial: OF do lado operado subtraído do OF contralateral.

Anexo L – Pontuação dos grupos obtida pelo questionário de Lequesne

Grupo Perthes	Pontuação Lequesne	Grupo Osteoartrose Primária	Pontuação Lequesne
Quadril 1	6	Quadril 1	4
Quadril 2	6	Quadril 2	2,5
Quadril 3	19,5	Quadril 3	7
Quadril 4	6	Quadril 4	2
Quadril 5	9	Quadril 5	2
Quadril 6	6,5	Quadril 6	13
Quadril 7	9	Quadril 7	3,5
Quadril 8	1,5	Quadril 8	3
Quadril 9	11	Quadril 9	3
Quadril 10	8	Quadril 10	7
Quadril 11	4	Quadril 11	10
Quadril 12	10	Quadril 12	7
Quadril 13	11	Quadril 13	9,5
Quadril 14	11	Quadril 14	3,5
Quadril 15	15,5	Quadril 15	1,5
Quadril 16	7	Quadril 16	3
Quadril 17	11	Quadril 17	3
Quadril 18	1,5	Quadril 18	17
Quadril 19	15	Quadril 19	3
Quadril 20	9	Quadril 20	2,5
Quadril 21	13	Quadril 21	2
Quadril 22	15	Quadril 22	7
Quadril 23	15	Quadril 23	1
Quadril 24	2	Quadril 24	3
Quadril 25	5	Quadril 25	1

8. REFERÊNCIAS

1. Learmonth ID, Young C, Rorabeck C. The operation of the century: total hip replacement. *Lancet*. 2007;370(9597):1508-19.
2. Thillemann TM, Pedersen AB, Johnsen SP. Implant survival after primary total hip arthroplasty due to childhood hip disorders: results from the Danish Hip Arthroplasty Registry. *Acta Orthop*. 2008;79(6):769-76.
3. Furnes O, Lie SA, Espehaug B, Vollset SE, Engesaeter LB, Havelin LI. Hip disease and the prognosis of total hip replacements. A review of 53,698 primary total hip replacements reported to the Norwegian Arthroplasty Register 1987-99. *J Bone Joint Surg Br*. 2001;83(4):579-86.
4. Boyd HS, Ulrich SD, Seyler TM, Marulanda GA, Mont MA. Resurfacing for Perthes disease: an alternative to standard hip arthroplasty. *Clin Orthop Relat Res*. 2007;465:80-5.
5. Baghdadi YMK, Larson AN, Stans AA, Mabry TM. Total hip arthroplasty for the sequelae of Legg-Calvé-Perthes disease. *Clin Orthop Relat Res*. 2013;471(9):2980-6.
6. Uluçay C. Etiology of coxarthrosis in patients with total hip replacement. *Acta Orthop Traumatol Turc*. 2013;47(5):330-3.
7. Gent E, Clarke NM. Joint replacement for sequelae of childhood hip disorders. *J Pediatr Orthop*. 2004;24(2):235-40.
8. Traina F, De Fine M, Sudanese A, Calderoni PP, Tassinari E, Toni A. Long-term results of total hip replacement in patients with Legg-Calvé-Perthes disease. *J Bone Joint Surg Am*. 2011;93(7):e25.
9. Pietrzak K, Strzyzewski W, Pucher A, Kaczmarek W. [Total hip replacement after Legg-Calvé-Perthes disease]. *Chir Narzadow Ruchu Ortop Pol*. 2011;76(3):129-33.
10. Al-Khateeb H, Kwok IHY, Hanna SA, Sewell MD, Hashemi-Nejad A. Custom cementless THA in patients with Legg-Calve-Perthes Disease. *J Arthroplasty*. 2014;29(4):792-6.
11. Lim YW, Kim MJ, Lee YS, Kim YS. Total Hip Arthroplasty in Patient with the Sequelae of Legg-Calvé-Perthes Disease. *Hip pelvis*. 2014;26(4):214-9.
12. Seufert CR, McGrory BJ. Treatment of Arthritis Associated With Legg-Calve-Perthes Disease With Modular Total Hip Arthroplasty. *J*

- Arthroplasty*. 2015;30(10):1743-6.
13. Lee SJ, Yoo JJ, Kim HJ. Alumina-alumina total hip arthroplasty for the sequelae of Legg-Calve-Perthes disease: A comparative study with adult-onset osteonecrosis. *J Orthop Sci*. 2016;21(6):836-40.
 14. Lee KH, Jo WL, Ha YC, Lee YK, Goodman SB, Koo KH. Total hip arthroplasty using a monobloc cementless femoral stem for patients with childhood Perthes' disease. *Bone Joint J*. 2017;99-B(4):440-4.
 15. Luo ZY, Wang HY, Wang D, Pan H, Pei FX, Zhou ZK. Monobloc implants in cementless total hip arthroplasty in patients with Legg-Calve-Perthes disease: a long-term follow-up. *BMC Musculoskelet Disord*. 2017;18(1):386.
 16. Hanna SA, Sarraf KM, Ramachandran M, Achan P. Systematic review of the outcome of total hip arthroplasty in patients with sequelae of Legg-Calvé-Perthes disease. *Arch Orthop Trauma Surg*. 2017;137(8):1149-54.
 17. Farrell CM, Springer BD, Haidukewych GJ, Morrey BF. Motor Nerve Palsy Following Primary Total Hip Arthroplasty. *J Bone Joint Surg*. 2005;87(12):2619-25
 18. Krych AJ, Howard JL, Trousdale RT, Cabanela ME, Berry DJ. Total Hip Arthroplasty with Shortening Subtrochanteric Osteotomy in Crowe Type-IV Developmental Dysplasia. *J Bone Joint Surgery American*. 2010;92(Suppl 1):176-87.
 19. Legg AT. An obscure affection of the hip-joint. *Boston Med Surg J*. 1910;162:202-4.
 20. Calvé J. Sur une forme particulière de pseudo-coxalgie greffée sur des déformations caractéristiques de l'extrémité supérieure du fémur. *Rev Chir*. 1910;42:54-84.
 21. Perthes G. Uber arthritis deformans juvenilis. *Dtsch Zeitschrift fur Chir*. 1910;107:111-59.
 22. Somerville EW. Perthes' disease of the hip. *J Bone Joint Surg Br*. 1971;53(4):639-49.
 23. Caffey J. The early roentgenographic changes in essential coxa plana: their significance in pathogenesis. *Am J Roentgenol Radium Ther Nucl Med*. 1968;103(3):620-34.

24. Salter RB, Thompson GK. Legg-Calvé-Perthes disease. The prognostic significance of the subchondral fracture and a two-group classification of the femoral head involvement. *J Bone Joint Surg Am.* 1984;66(4):479-89.
25. Legg AT. Osteochondral tropopathy of hip joint. *Surg Gynec Obs.* 1916:307-23.
26. Legg AT. The end results of coxa plana. *Journal of Bone & Joint Surgery. J Bone Joint Surg.* 1927;9(1):26-36.
27. Trueta J. The normal vascular anatomy of the human femoral head during growth. *J Bone Joint Surg Br.* 1957;39-B(2):358-94.
28. Ogden JA. Changing patterns of proximal femoral vascularity. *J Bone Joint Surg Am.* 1974;56(5):941-50.
29. de Camargo F, de Godoy R, Tovo R. Angiography in Perthes' disease. *Clin Orthop Relat Res.* 1984;(191):216-20.
30. Guarniero R. Legg-Calvé-Pethers disease: 100 years. *Rev Bras Ortop.* 2011;46(1):IFC1-IFC2. doi:10.1016/S2255-4971(15)30167-1.
31. Price CT, Joseph B. Legg-Calvé-Perthes Disease. *Orthop Clin North Am.* 2011;42(3):xi.
32. Kealey WD, Moore AJ, Cook S, Cosgrove AP. Deprivation, urbanisation and Perthes' disease in Northern Ireland. *J Bone Joint Surg Br.* 2000;82(2):167-71.
33. Catterall A. The natural history of Perthes' disease. *J Bone Joint Surg Br.* 1971;53(1):37-53.
34. Carpenter BN. Legg-Calvé-Perthes disease. *Phys Ther.* 1975;55(3):242-9.
35. Guarniero R, Andrusaitis FR, Brech GC, Eyherabide AP, Godoy JRM. A avaliação inicial de pacientes com doença de Legg-Calvé-Perthes internados. *Acta Ortop Bras.* 2005;13(2):68-70.
36. Weinstein SL. Bristol-Myers Squibb/Zimmer award for distinguished achievement in orthopaedic research. Long-term follow-up of pediatric orthopaedic conditions. Natural history and outcomes of treatment. *J Bone Joint Surg.* 2000;82-A(7):980-90.
37. Pike MM. Legg-Perthes disease; a method of conservative treatment. *J Bone Joint Surg Am.* 1950;32-A(3):663-70.
38. Harrison MH, Menon MP. Legg-Calvé-Perthes disease. The value of

- roentgenographic measurement in clinical practice with special reference to the broomstick plaster method. *J Bone Joint Surg*. 1966;48(7):1301-18.
39. Brotherton BJ, McKibbin B. Perthes' disease treated by prolonged recumbency and femoral head containment: a long-term appraisal. *J Bone Joint Surg Br*. 1977;59(1):8-14.
 40. de Camargo FP. Revascularization of the neck of the femur in Legg-Calvé-Perthes syndrome; a new surgical technic; experience of 80 cases. *Clin Orthop*. 1957;10:79-86.
 41. Sponseller PD, Desai SS, Millis MB. Comparison of femoral and innominate osteotomies for the treatment of Legg-Calvé-Perthes disease. *J Bone Joint Surg Am*. 1988;70(8):1131-9.
 42. Luzo CAM, Guarniero R, Montenegro NB, Junior RMG. Initial experience of use of an articulated external fixator in treating Legg-Calvé-Perthes disease by means of arthrodiastasis during the active phase of the disease. *Rev Bras Ortop*. 2016;51(3):337-45.
 43. Stulberg SD, Cooperman DR, Wallensten R. The natural history of Legg-Calvé-Perthes disease. *J Bone Joint Surg Am*. 1981;63(7):1095-108.
 44. Neyt JG, Weinstein SL, Spratt KF, Dolan L, Morcuende J, Dietz FR, et al. Stulberg classification system for evaluation of Legg-Calvé-Perthes disease: intra-rater and inter-rater reliability. *J Bone Joint Surg Am*. 1999;81(9):1209-16.
 45. de Sanctis N, Rega AN, Rondinella F. Prognostic evaluation of Legg-Calvé-Perthes disease by MRI. Part I: the role of physeal involvement. *J Pediatr Orthop*. 20(4):455-62.
 46. de Sanctis N, Rondinella F. Prognostic evaluation of Legg-Calvé-Perthes disease by MRI. Part II: pathomorphogenesis and new classification. *J Pediatr Orthop*. 20(4):463-70.
 47. Sugimoto Y, Akazawa H, Miyake Y, Mitani S, Asaumi K, Aoki K, et al. A new scoring system for Perthes' disease based on combined lateral and posterior pillar classifications. *J Bone Joint Surg Br*. 2004;86(6):887-91.
 48. Sankar WN, Flynn JM. The Development of Acetabular Retroversion in Children With Legg-Calvé-Perthes Disease. *J Pediatr Orthop*. 2008;28(4):440-3.

49. Ganz R, Gill TJ, Gautier E, Ganz K, Krügel N, Berlemann U. Surgical dislocation of the adult hip a technique with full access to the femoral head and acetabulum without the risk of avascular necrosis. *J Bone Joint Surg Br.* 2001;83(8):1119-24.
50. Rebello G, Spencer S, Millis MB, Kim YJ. Surgical dislocation in the management of pediatric and adolescent hip deformity. *Clin Orthop Relat Res.* 2009;467(3):724-31.
51. Albers CE, Steppacher SD, Schwab JM, Tannast M, Siebenrock KA. Relative Femoral Neck Lengthening Improves Pain and Hip Function in Proximal Femoral Deformities With a High-riding Trochanter. *Clin Orthop Relat Res.* 2015;473(4):1378-87.
52. Roy DR. Arthroscopic findings of the hip in new onset hip pain in adolescents with previous Legg-Calve-Perthes disease. *J Pediatr Orthop B.* 2005;14(3):151-5.
53. Majewski M, Hasler CC, Kohler G. Arthroscopic mobilization of the hip joint in children with aseptic necrosis of the femur head. *J Pediatr Orthop B.* 2010;19(2):135-9.
54. Freeman CR, Jones K, Byrd JWT. Hip Arthroscopy for Legg-Calvè-Perthes Disease: Minimum 2-Year Follow-up. *Arthrosc.* 2013;29(4):666-74.
55. Harris WH. Traumatic arthritis of the hip after dislocation and acetabular fractures: treatment by mold arthroplasty. An end-result study using a new method of result evaluation. *J Bone Joint Surg Am.* 1969;51(4):737-55.
56. Gower WE, Johnston RC. Legg-Perthes disease. Long-term follow-up of thirty-six patients. *J Bone Joint Surg Am.* 1971;53(4):759-68.
57. McAndrew MP, Weinstein SL. A long-term follow-up of Legg-Calvé-Perthes disease. *J Bone Joint Surg Am.* 1984;66(6):860-9.
58. Beer Y, Smorgick Y, Oron A, Mirovsky Y, Weigl D, Agar G, et al. Long-Term Results of Proximal Femoral Osteotomy in Legg-Calvé-Perthes Disease. *J Pediatr Orthop.* 2008;28(8):819-24.
59. Tönnes D. The prearthrotic deformity as origin of coxarthrosis. Radiographic measurements and their value in the prognosis. *Z Orthop Ihre Grenzgeb.* 1978;116(4):444-6.
60. Larson AN, Sucato DJ, Herring JA, Adolfsen SE, Kelly DM, Martus JM, et al.

- A Prospective Multicenter Study of Legg-Calvé-Perthes Disease. *J Bone Joint Surg Am.* 2012;94(7):584-92.
61. Aydin BK, Sofu H, Konya MN, Er T, Sahin V. Clinical and radiographic outcomes after femoral varus derotation osteotomy for Legg-Calvé-Perthes disease at 25 years follow-up: what are the determinants of outcome in the long term? *Hip Int.* 2016;26(3):301-6.
 62. Amstutz HC, Su EP, Le Duff MJ. Surface Arthroplasty in Young Patients with Hip Arthritis Secondary to Childhood Disorders. *Orthop Clin North Am.* 2005;36(2):223-30.
 63. Back DL, Young DA, Shimmin AJ. How do serum cobalt and chromium levels change after metal-on-metal hip resurfacing? *Clin Orthop Relat Res.* 2005;438:177-81.
 64. Vendittoli PA, Mottard S, Roy AG, Dupont C, Lavigne M. Chromium and cobalt ion release following the Durom high carbon content, forged metal-on-metal surface replacement of the hip. *J Bone Joint Surg.* 2007;89-B(4):441-8.
 65. Lequesne MG. The algofunctional indices for hip and knee osteoarthritis. *J Rheumatol.* 1997;24(4):779-81.
 66. Faucher M, Poiraudreau S, Lefevre-Colau MM, Rannou F, Fermanian J, Revel M. Assessment of the test-retest reliability and construct validity of a modified Lequesne index in knee osteoarthritis. *Joint Bone Spine.* 2003;70(6):521-5.
 67. Marx FC, Oliveira LM de, Bellini CG, Ribeiro MCC. Tradução e validação cultural do questionário algofuncional de Lequesne para osteoartrite de joelhos e quadris para a língua portuguesa. *Rev Bras Reumatol.* 2006;46(4):253-60.
 68. Kjellberg M, Englund E, Sayed-Noor AS. A new radiographic method of measuring femoral offset. The Sundsvall method. *Hip Int.* 19(4):377-81.
 69. Mahmood SS, Al-Amiry B, Mukka SS, Baea S, Sayed-Noor AS. Validity, reliability and reproducibility of plain radiographic measurements after total hip arthroplasty. *Skeletal Radiol.* 2015;44(3):345-51.
 70. Liu F, Wang W, Yang L, Wang B, Wang J, Chai W, et al. An epidemiological study of etiology and clinical characteristics in patients

- with nontraumatic osteonecrosis of the femoral head. *J Res Med Sci*. 2017;22(1):15.
71. Mont MA, Jones LC, Hungerford DS. Nontraumatic Osteonecrosis of the Femoral Head. *J Bone Joint Surg*. 2006;88(5):1117-32.
 72. Froberg L, Christensen F, Pedersen NW, Overgaard S. Radiographic changes in the hip joint in children suffering from Perthes disease. *J Pediatr Orthop B*. 2012;21(3):220-5.
 73. Kitakoji T, Hattori T, Kitoh H, Katoh M, Ishiguro N. Which is a better method for Perthes' disease: femoral varus or Salter osteotomy? *Clin Orthop Relat Res*. 2005;(430):163-70.
 74. Sanchez-Sotelo J, Berry DJ, Trousdale RT, Cabanela ME. Surgical treatment of developmental dysplasia of the hip in adults: II. Arthroplasty options. *J Am Acad Orthop Surg*. 10(5):334-44.
 75. Zhu J, Wang Y, Pang J, et al. [Effectiveness of total hip arthroplasty for severe developmental dysplasia of hip in adults]. *Zhongguo Xiu Fu Chong Jian Wai Ke Za Zhi*. 2014;28(3):335-8.
 76. Kohlhof H, Ziebarth K, Gravius S, Wirtz DC, Siebenrock KA. Die operative Versorgung der sekundären Coxarthrose bei kongenitaler Hüftluxation (Crowe Typ IV). *Oper Orthop Traumatol*. 2013;25(5):469-82.
 77. Larson AN, McIntosh AL, Trousdale RT, Lewallen DG. Avascular Necrosis Most Common Indication for Hip Arthroplasty in Patients With Slipped Capital Femoral Epiphysis. *J Pediatr Orthop*. 2010;30(8):767-73.
 78. Schoof B, Citak M, O'Loughlin PF, Kendoff D, Haasper C, Gehker T, et al. Eleven Year Results of Total Hip Arthroplasty in Patients with Secondary Osteoarthritis Due to Slipped Capital Femoral Epiphysis. *Open Orthop J*. 2013;7(1):158-62.
 79. Patel SR, Toms AP, Rehman JM, Wimhurst J. A Reliability Study of Measurement Tools Available on Standard Picture Archiving and Communication System Workstations for the Evaluation of Hip Radiographs Following Arthroplasty. *J Bone Joint Surg Am*. 2011;93(18):1712-19.
 80. Puhl W, Decking J, Decking R, Schuetz U. The migration of femoral components after total hip replacement surgery: accuracy and precision

- of software-aided measurements. *Skeletal Radiol.* 2003;32(9):521-5.
81. Gstoettner M, Sekyra K, Walochnik N, Winter P, Wachter R, Bach CM. Inter- and intraobserver reliability assessment of the Cobb angle: manual versus digital measurement tools. *Eur Spine J.* 2007;16(10):1587-92.
82. Lewinnek GE, Lewis JL, Tarr R, Compere CL, Zimmerman JR. Dislocations after total hip-replacement arthroplasties. *J Bone Joint Surg Am.* 1978;60(2):217-20.